



II CONGRESSO NAZIONALE

del Gruppo di Studio
degli Accessi Vascolari
della Società Italiana
di Nefrologia

ROMA

16-18 Novembre 2008

PROGRAMMA - ABSTRACT

II CONGRESSO NAZIONALE del Gruppo di Studio degli Accessi Vascolari della Società Italiana di Nefrologia

Roma, 16-18 Novembre 2008

PRESIDENTI

A. Carnabuci (Roma), *M. Gallieni* (Milano), *L. Tazza* (Roma)



PROGRAMMA

Educazione Continua in Medicina
Il Congresso partecipa al programma ECM
del Ministero della Salute.

II CONGRESSO NAZIONALE
del Gruppo di Studio degli Accessi Vascolari
della Società Italiana di Nefrologia

Roma, 16-18 Novembre 2008



INDICE

	<i>p.</i>
Comitato Scientifico - Segreteria Organizzativa - Sede del Congresso	4
Lettera di Benvenuto	5
 <i>Programma Scientifico:</i>	
Domenica, 16 novembre 2008	7
Lunedì, 17 novembre 2008	10
Martedì, 18 novembre 2008	26
 Informazioni Generali	 28
 Informazioni Scientifiche	 30
 Come raggiungere il Centro Storico	 31
 Sponsor	 33
 Abstract Book	 35



**II CONGRESSO NAZIONALE
del Gruppo di Studio degli Accessi Vascolari
della Società Italiana di Nefrologia**

Roma, 16-18 Novembre 2008

GRUPPO DI STUDIO DEGLI ACCESSI VASCOLARI

COMITATO SCIENTIFICO

**Gruppo di Studio degli Accessi Vascolari
della Società Italiana di Nefrologia**

Maurizio Gallieni (Milano) - Coordinatore
maurizio.gallieni@fastwebnet.it

Luigi Tazza (Roma) - Segretario
luigi.tazza@fastwebnet.it

Antonio Carnabuci (Roma) - Consigliere
antonio.carnabuci@fastwebnet.it

Michele DiDio (Foggia) - Consigliere
michele.didio@alice.it

Salvatore Mandolfo (Lodi) - Consigliere
nefrodialisi.lodi@ao.lodi.it

SEGRETERIA ORGANIZZATIVA



OMNIA Meeting & Congressi Srl
Via Torino, 29 - 00184 Roma
Tel. 06. 4871366 - Fax 06. 4815339
fbattaglia@omniameeting.com - lpolini@omniameeting.com

SEDE DEL CONGRESSO

Aurelia Convention Centre
Via di Torre Rossa, 94
00165 Roma

II CONGRESSO NAZIONALE
del Gruppo di Studio degli Accessi Vascolari
della Società Italiana di Nefrologia

Roma, 16-18 Novembre 2008



Cari colleghi,

benvenuti a Roma, al secondo Congresso Nazionale del Gruppo di Studio degli Accessi Vascolari della Società Italiana di Nefrologia.

Gli accessi vascolari in Italia sono per gran parte creati e gestiti dai nefrologi. La prevalenza di fistole artero-venose nei pazienti italiani, un parametro considerato indice di qualità dell'assistenza, è tra le migliori del mondo, ma stiamo osservando una tendenza all'aumento del numero di cateteri venosi centrali, un fenomeno che richiede una riflessione. Pur ribadendo la centralità della figura del Nefrologo nella creazione e nella gestione degli accessi vascolari, lo spirito di questo congresso è di sottolineare l'importanza della collaborazione da una parte con gli altri specialisti del settore, il Chirurgo Vascolare e il Radiologo Interventista, e dall'altra con chi sta in sala dialisi, gli Infermieri Professionali e naturalmente i Pazienti. In altri termini, il compito del Nefrologo è di provvedere il singolo paziente dell'accesso vascolare più idoneo utilizzando tutti gli strumenti a sua disposizione.



In termini di costi, di qualità della vita, di morbilità e di mortalità dei pazienti, un buon accesso vascolare è di primaria importanza. Il patrimonio vascolare è limitato e prezioso, e deve essere utilizzato al meglio da medici-chirurghi competenti e dedicati all'accesso vascolare, di qualsiasi specialità essi siano. La strada che ci potrà consentire di migliorare la già elevata qualità degli accessi vascolari per dialisi in Italia passa attraverso la costituzione di team multidisciplinari mirati ai bisogni del paziente, là dove ancora non esistono.

La qualità dell'assistenza emerge quindi come la principale sfida del futuro. In questa prospettiva, auspichiamo che i contenuti di questo Congresso possano contribuire alla crescita culturale e professionale di tutti noi, relatori, moderatori e partecipanti.

A. Carnabuci, M. Gallieni, L. Tazza
Presidenti

PROGRAMMA SCIENTIFICO

Domenica, 16 Novembre 2008

- Ore 14.00** *Saluto di Benvenuto agli intervenuti*
Saluto del Consiglio Direttivo della Società Italiana di Nefrologia
- Ore 14.15** **LETTURA INAUGURALE**
Introduce: *Maurizio Gallieni* (Milano)
Italia: paese di santi, eroi, navigatori econfezionatori di accessi vascolari
Franco Galli (Pavia) a nome del Presidente SIN, *Antonio Dal Canton*
- Ore 14.45** **Premio “Francesco Ferro” per il migliore contributo Scientifico del Congresso**
Annuncio e premiazione delle tre migliori comunicazioni orali
- Ore 15.00** **Sessione di Comunicazioni Orali**
Moderatori: *Giuseppe Segoloni* (Torino), *Mauro Aloisi* (Versilia)
-  **C1** PERCUTANEOUS DUPLEX-GUIDED BALLOON CRYOPLASTY: A NEW THERAPY FOR RAPIDLY RECURRENT ANASTOMOTIC VENOUS STENOSES OF HEMODIALYSIS GRAFTS
Bacchini G., Pontoriero G., Pozzoni V., Rocchi E., Milani C., Locatelli F.
Nephrology and Dialysis Division “A. Manzoni” Hospital, Lecco
-  **C2** FISTOLA ARTERO-VENOSA MIDDLE-ARM: CENERENTOLA O PRINCIPESSA DEGLI ACCESSI VASCOLARI NATIVI? ESPERIENZA DI UN SINGOLO CENTRO DIALISI
Navino C., Capurro F., David P., De Mauri A., Brustia M., De Maria M., Conte M., Chiarinotti D., Ruva C.E., De Leo M.
S.C.O Nefrologia Dialisi Azienda Ospedaliera Maggiore della Carità, Novara



**II CONGRESSO NAZIONALE
del Gruppo di Studio degli Accessi Vascolari
della Società Italiana di Nefrologia**

Roma, 16-18 Novembre 2008



- C3** SURVEILLANCE OF ARTEROVENOUS FISTULA WITH QB STRESS TEST AND CLINICAL MONITORING: RESULTS AFTER 22 MONTHS OF FOLLOW-UP
*Martinelli D., Pogliani D. *, Mangano S., Brenna S., D'Amico M., Bernardi L., Bonforte G.*
U.O. Nefrologia e Dialisi Ospedale Sant'Anna, Como
* Università degli Studi di Milano-Bicocca
- C4** LA FISTOLA ARTERIOSA SEMIPROSSIMALE (MID ARM) TRA ARTERIA RADIALE E VENA MEDIANA:10 ANNI DI ESPERIENZA
Ferraro Mortellaro R., Romanini D., Del Vecchio A., Adorati Menegato M.
S.O.C. di Nefrologia e Dialisi ASS 4 "Medio Friuli"
- C5** CONSTRUCTION OF ARTERIOVENOUS ACCESS USING MICROSURGERY IN ADULT: PRELIMINARY EXPERIENCE
*Cavatorta F., Zollo A., Galli S., Piredda M., Boraso F. **
Department of Nephrology, Department of Radiology*,
Asl 1 Imperiese, Imperia
- C6** AUTOGENOUS SIDE-TO-SIDE BRACHIAL-BASILIC FISTULAS WITH BI-DIRECTIONAL FLOW: A NEW OPTION?
Lomonte C., Casucci F., Antonelli M., Losurdo N., Marchio G., Teutonico A., Libutti P., Basile C.
Division of Nephrology, "Miulli" General Hospital,
Acquaviva delle Fonti, Bari

II CONGRESSO NAZIONALE
del Gruppo di Studio degli Accessi Vascolari
della Società Italiana di Nefrologia

Roma, 16-18 Novembre 2008



- Ore 16.00** DUE MINILETTURE CON DISCUSSIONE
Moderatori: *Marco Castagneto* (Roma),
Franco Tesio (Pordenone)
- Ore 16.20** Il paziente con catetere venoso infetto:
problemi emergenti nelle strategie di trattamento
Luigi Tazza (Roma), *Federico Pallavicini* (Roma)
- Ore 16.40** La fistola mid-arm: esperienza italiana
Giuseppe Bonforte (Como)
- Ore 17.00** *Coffee Break*
- Ore 17.20** “Se ricominciassi da capo”
Interviste ai maestri italiani dell’accesso vascolare
Introduce: *Marco Castagneto* (Roma)
Conduce l’intervista: *Franco Galli* (Pavia)
Ospiti: *Luisa Berardinelli*, *Mauro Aloisi*,
Giuseppe Segoloni, *Franco Tesio*
- Ore 18.20** Moderatori: *Michele Di Dio* (Foggia),
Luciano Carbonari (Ancona)
Gli arnesi del mestiere: le aziende propongono...
Presentazione di dispositivi attualmente in commercio
a cura dei responsabili di prodotto delle aziende
- Ore 19.20** Cocktail di Benvenuto



**II CONGRESSO NAZIONALE
del Gruppo di Studio degli Accessi Vascolari
della Società Italiana di Nefrologia**

Roma, 16-18 Novembre 2008

Lunedì, 17 Novembre 2008

Ore 8.30 Sessione di Comunicazioni Orali

Moderatori: *Luisa Berardinelli* (Milano)
Salvatore Mandolfo (Lodi)

**C7 LE INFEZIONI CORRELATE ALL'ACCESSO
VASCOLARE NEI CENTRI DIALISI PIEMONTESI**

Ferrero S., Argentero P., Saltarelli M.*

per conto Gruppo Regionale Accessi Vascolari

UOC di Nefrologia e Dialisi,

* Unità Prevenzione Infezioni Ospedaliere, ASL TO3, Rivoli

**C8 TYPE OF VASCULAR ACCESS AMONG
HAEMODIALYSIS (HD) PATIENTS. FINDINGS
OF LAZIO DIALYSIS REGISTRY**

Di Napoli A.¹, Tazza L.², Valle S.¹, Chicca S.¹,

Giarrizzo M.L.¹, Di Lallo D.¹

¹ Agency for Public Health of Lazio Region; ² Catholic Univ., Roma

**C9 SALVATAGGIO DELLE FAV MEDIANTE PTA:
LA NOSTRA ESPERIENZA IN 36 MESI**

Comelli S.¹, Comelli C.¹, Savio D.¹, Di Maggio L.¹,

Forneris G.², Gandini G.³

¹ Servizio di Radiodiagnostica, Ospedale "S. Giovanni Bosco", Torino

² Istituto di Radiologia Diagnostica ed Interventistica, Università degli Studi di Torino

³ Servizio di Nefrologia e Dialisi, Ospedale "S. Giovanni Bosco", Torino

**C10 VASCULAR ACCESS FOR HEMODIALYSIS
IN PERITONEAL DIALYSIS PATIENTS:
A CONTROVERSIAL ISSUE**

Gallieni M., Chiarelli G., Pasho S.,

Fallabrino G., Brancaccio D.

Nephrology and Dialysis Unit, San Paolo Hospital,
University of Milan

C11 CORREZIONE DELLA STENOSI DELLA FISTOLA
ARTEROVENOSA (FAV): IL JUMP-GRAFT
È L'OPZIONE MIGLIORE NELLE FAV
DELL'AVAMBRACCIO?

*Bedogna V., Lipari G. *, Cavallini A. *, Manzoni A. *,
Mansueto G.C.°, Gulino F. *, Melillo E., Caruso O. *,
Baggio E. *, Tessitore N.*

Divisione di Nefrologia *Dipartimento di Scienze Chirurgiche
Area Organizzativa Semplice di Chirurgia Vascolare

° Dipartimento di Scienze Morfologiche Biomediche Università
ed Azienda Ospedaliera di Verona

C12 VENOUS ANEURYSMS IN THE VASCULAR ACCESS
FOR HAEMODIALYSIS: ANATOMO-PATHOLOGICAL
PICTURES AND NOTES OF SURGICAL TECHNIQUE

*Zaramella M., Tosato F., Campanile F., Pilon F.,
Danieli D., Milite D.*

Vascular and Endovascular Surgery Unit, "S. Bortolo" Hosp., Vicenza

Ore 9.30 TAVOLA ROTONDA

Moderatori: *Loreto Gesualdo* (Foggia)

Massimo Morosetti (Roma)

Roberto Pacchioni (Mantova)

*"Il cammino verso una gestione moderna ed integrata
dell'accesso vascolare"*

– Le necessità del nefrologo (e del paziente)

Giacomo Forneris (Torino)

– Le potenzialità del chirurgo vascolare

Andrea Agostinucci (Torino)

– Le potenzialità del radiologo interventista

Piero Quaretti (Pavia)

– I possibili percorsi da condividere

Luciano Carbonari (Ancona)

Ore 10.45 *Coffee Break*



**II CONGRESSO NAZIONALE
del Gruppo di Studio degli Accessi Vascolari
della Società Italiana di Nefrologia**

Roma, 16-18 Novembre 2008

Ore 11.00 TAVOLA ROTONDA

Moderatori: *Diego Brancaccio* (Milano)
Giacomo Forneris (Torino)

“Accesso vascolare: nuove tecnologie, prospettive future”

- I materiali sintetici
Francesco Greco (Milano)
- I materiali biologici trattati ingegneristicamente
Stefania Adele Riboldi (Milano)
- Farmaci
Antonio Marciello (Pinerolo)
- “Primum videre”: i sistemi di magnificazione
Fosco Cavatorta (Imperia)

Ore 12.00 Sessione di Comunicazioni Orali

Moderatori: *Massimo Punzi* (Salerno)
Mario Querques (Foggia)

C13 ANGIO-CT MS IN THE STUDY OF THE CENTRAL
VENOUS AXES WHICH PLANNING ENDOVASCULAR
TREATMENT: STUDY COMPARISON
WITH FLEBOGRAPHY

*Patanè D. * , Malfa P. * , Morale W., Seminara G., Spanti D.,
L'Anfusa G. * , Caudullo E. * , Incardona C., Di Landro D.*

* Angiografia and Intervention Radiology,
Division of Nephrology and Dialysis, Azienda Ospedaliera
“Cannizzaro”, Catania

C14 PROTESI BIOLOGICHE E SEMIBIOLOGICHE PER
GLI ACCESSI VASCOLARI EMODIALITICI:
RISULTATI A DISTANZA

Berardinelli L., Beretta C., Raiteri M., Giussani A., Pasciucco A.
Fondazione Ospedale Maggiore Policlinico, MARE Milano
U.O. Chirurgia Generale e dei Trapianti di Rene

- C15** ROLE OF ADDUCIN GENES IN ARTERIOVENOUS FISTULA PATENCY IN HEMODIALYSIS PATIENTS
Tantardini C., Lanzani C., Melandri M., Casamassima N., Delli Carpini S., Persichini L., Spotti D., Bianchi G., Manunta P.

Nephrology, Dialysis and Hypertension,
San Raffaele University Hospital, Milan

- C16** PROTESI VASCOLARE IN URETERE BOVINO: UN REALE VANTAGGIO? ESPERIENZA IN 5 CENTRI
*Forneris G. *, Agostinucci A. *, Gaiter A., Navino C., Sicuso C., Giorcelli G.*

Divisione di Nefrologia e Dialisi e Chirurgia Vascolare
Ospedale Giovanni Bosco, Torino
Divisione di Nefrologia e Dialisi, Aosta
Divisione di Nefrologia e Dialisi Ospedale Maggiore, Novara
Divisione di Nefrologia e Dialisi Ospedale "Carle", Cuneo
Divisione di Nefrologia e Dialisi Ospedale "Mauriziano", Torino

- C17** THE USE OF THE VENAE COMITANTES IN THE CONSTRUCTION OF ARTERIOVENOUS FISTULAS: RETROSPECTIVE EVALUATION OF OUR EXPERIENCE

*Morale W., Patanè D. *, Seminara G., Incardona C., Malfa P. *, L'Anfusa G. *, Caudullo E. *, Spanti D., Mandalà M.L. *, Di Landro D.*

Dipartimento di Nefrologia e Dialisi; * Diagnostica per immagini
Angiografia e Radiologia Interventistica, Azienda Ospedaliera
"Cannizzaro", Catania

- C18** STENOSIS OF ARTERIOVENOUS FISTULA (AVF) IN HEMODIALYSIS (HD) PATIENTS IS CHARACTERIZED BY REDUCED ANGIOGENESIS AND INCREASED FIBROSIS WITHIN THE ADVENTITIA

Loverre A., Simone S., Porreca S., Capobianco C., Schena F.P., Pertosa G., Grandaliano G.

Nephrology, Dialysis and Transplantation Unit, Department of
Emergency and Organ Transplantation, University of Bari



**II CONGRESSO NAZIONALE
del Gruppo di Studio degli Accessi Vascolari
della Società Italiana di Nefrologia**

Roma, 16-18 Novembre 2008

Ore 13.00-14.30 Sessione Poster

Moderatori-Coordinatori: *Sergio Papagni* (Bisceglie)
Renzo Turchini (Mantova)

Poster P1-P5 Intervistatore: *Giuseppe Bonforte* (Como)

- P1** ESPERIENZA PROSPETTICA MULTICENTRICA
CON UN NUOVO URETERE BOVINO
DECELLULARIZZATO, IMPIEGATO
PER LA COSTRUZIONE DI 207 ACCESSI
PROTESICI PER L'EMODIALISI
Berardinelli L.°, Pozzoli E.°, Sturniolo A., Grandolfo N.§*
° U.O. Chirurgia Generale e dei Trapianti di Rene Fondazione
Ospedale Maggiore Policlinico, MARE Milano
* U. O. Chirurgia Vascolare Università Cattolica "S. Cuore"
Clinica Columbus, Roma
§ U.O Chirurgia Vascolare CBH, "S. Rita", Bari
- P2** OUTCOME OF VASCULAR IMPLANTS FOR
ARTERIOUS-VENOUS FISTULAS (AVF)
IN DIALYSIS PATIENTS
Piva M., Sacco A., Chiozzi A.*, Scaramuzzo P., Stoppa F.,
Medea R., Pati T., Ambrogio A., Garizzo O., Bernardi A.*
Renal Unit; * Vascular Surgery Unit, Azienda ULSS 18, Rovigo
- P3** UTILIZZO DELLE PROTESI BIOSINTETICHE
OMNIFLOW II PER EMODIALISI
*Morosetti M.¹, Pisani G.¹, Frattarelli D.¹, Dominijanni S.¹,
Cipriani S.¹, Bruno F.¹, Fortunato L.¹, Predazzi I.M.²*
¹ UOC Nefrologia e Dialisi, Ospedale G.B. Grassi,
Azienda ASL RMD, Ostia Lido, Roma
² Dipartimento di Biopatologia, Università "Tor Vergata", Roma
- P4** PROTHESIS AND FISTULAS SURVIVAL
IN DIABETICS AND NON DIABETICS PATIENTS:
OUR EXPERIENCE
Melandri M., Tantardini C., Lanzani C., Socci C.,
Slaviero G., Manunta P., Spotti D.*
IRCCS H "San Raffaele", Nephrology and Surgery
* Divisions, Milan



P5 QUANTO CI MANCANO QUELLE PROTESI
BIOLOGICHE

Pezzotti P., Ebrahimi R.

Centro di Riferimento Regionale per gli Accessi Vascolari
S.O.D. di Chirurgia Vascolare, Azienda
Ospedaliero-Universitaria, Ospedali Riuniti, Ancona

Poster P6-P10 Intervistatore: *Antonio Carnabuci* (Roma)

P6 MANAGEMENT OF VASCULAR ACCESS (VA)
IN ABRUZZO E MOLISE

Stanziale R., Lodi M.

Dialisi 1° e Nefrologia Ospedale “Spirito Santo”, Pescara

P7 STORIA NATURALE DEGLI ACCESSI VASCOLARI
IN UN PAZIENTE IN DIALISI PER 38 ANNI

*Bernardi A., Piva M., Medea R., Pati T.,
Garizzo O., Scaramuzzo P., Gemelli A., Ambrogio A.*

S.O.C. di Nefrologia, Azienda ULSS 18, Rovigo

P8 NON INVASIVE RECIRCULATION MEASUREMENT
BY BLOOD TEMPERATURE MONITOR (BTM) DOES
CORRESPOND TO UREA METHOD PERFORMED
BY PERIPHERAL SAMPLE (PER) WHILE IT DOES’NT
WITH STOP-FLOW (SF) METHOD

*Bosticardo G.M., Morellini V., Agostini B., Maroni S.,
Bergia R., Bajardi P.*

Nephrology and Dialysis Unit, ASL BI, Biella

P9 L’ANGIOGRAFIA È ANCORA IL GOLD
STANDARD NELLA DIAGNOSI DELLE STENOSI
ARTERO-VENOSE DELLE FISTOLE
PER EMODIALISI?

*Napoli M., Russo F., Antonaci A.L.,
De Pascalis A., Buongiorno E.*

U.O. Nefrologia, Dialisi e Trapianto Renale. P.O. “V. Fazzi”, Lecce



**II CONGRESSO NAZIONALE
del Gruppo di Studio degli Accessi Vascolari
della Società Italiana di Nefrologia**

Roma, 16-18 Novembre 2008

- P10** L'ANGIOPLASTICA "ECOASSISTITA":
UNA MODALITÀ DI TRATTAMENTO
DELLE STENOSI DELLE FISTOLE
ARTEROVENESE PER EMODIALISI
*Napoli M., Prudenzano R. *, Russo F., Antonaci A.L.,
De Pascalis A., Buongiorno E.*
U.O. Nefrologia, Dialisi e Trapianto Renale;
* S. Radiologia. P.O. "V. Fazzi", Lecce
- Poster P11-P15** Intervistatore: *Michele Di Dio* (Foggia)
- P11** "TREATMENT" OF INFECTIONS BY ORAL
ANTICOAGULANT THERAPY IN THE CENTRAL
VENOUS CATHETER AT LONG PERMANENCE
Galderisi C., Cecilia A., Di Lullo L., Floccari F., Polito P.
S.O.C Nefrologia e Dialisi, "San Giovanni Evangelista"
Hospital, Tivoli
- P12** TRATTAMENTO DEGLI ANEURISMI DELLE FAV
EMODIALITICHE
Berardinelli L., Beretta C., Pozzoli E.
Fondazione Ospedale Maggiore Policlinico, MARE Milano
U.O. Chirurgia Generale e dei Trapianti di Rene
- P13** RARA COMPLICANZA DI UNA FAV DISTALE:
UNA COLLATERALE A CAPUT MEDUSAE
*Gaiter A.M. *, Iob G. **, Gabrielli D. *, Manes M. *, Molino A. *,
Paternoster G. *, Pellu V. *, Piccolo D. **, Nebiolo P.E. **
Az. USL della Valle d'Aosta, Presidio Ospedaliero Regionale:
* SC di Nefrologia e Dialisi;
** SC di Chirurgia Vascolare e Angiologia



- P14** GLI ACCESSI VASCOLARI PER EMODIALISI
NELLA REGIONE PIEMONTE E VALLE D'AOSTA:
PRESENTAZIONE DEI RISULTATI DELL'AUDIT
*Filiberti O., Forneris G., Borzumati M., Alfieri V.,
Francisco M., Goia F., Demicheli G., Gaiter A.,
Bosticardo G.M., Cusinato S., Ettari G., Calabrese G.,
Pacitti A., Salomone M., David P., Serra A., Maffei S.,
Meinero S., Giotta N., Timbaldi M., Giorcelli G.,
Marciello A., Ferrero S.*
UOA di Nefrologia e Dialisi del Piemonte e Valle D'Aosta



- P15** CENTRAL VEIN STENTING IN HEMODIALYZED
PATIENTS: REVISION OF OUR CASE SERIES AND
LONG-TERM FOLLOW-UP
*Patanè D., Morale W. *, Malfa P., Seminara G. *, Caudullo E.,
L'Anfusa G., Spanti D. *, Incardona C. *, Di Landro D. **
Angiografia and Intervention Radiology, Division of
Nephrology and Dialysis, Azienda Ospedaliera
"Cannizzaro", Catania

Poster P16-P20 Intervistatore: *Franco Galli* (Pavia)

- P16** ACCESSI VASCOLARI PER EMODIALISI: QUANDO
DI NECESSITÀ SI FA VIRTÙ (CASE REPORT)
*Di Dio M., Querques M., Papagno F., Xhelili A.,
Ferri A.M. *, Mastrodonato A. **


S.O.C. Nefrologia e Dialisi Ospedaliera, Az. Ospedaliero
Universitaria "OO.RR.", * Infermiere, Foggia

- P17** STORIA DI UN ACCESSO VASCOLARE IMPOSSIBILE
*Piva M., Scaramuzzo P., Stoppa F., Garizzo O., Medea R.,
Pati T., Ambrogio A., Bernardi A.*

Sc. di Nefrologia-Emodialisi Azienda ULSS 18, Rovigo

- P18** TREATMENT OF CONGESTIVE HEART FAILURE
RESULTING FROM VASCULAR ACCESS HIGH FLOW
IN DIALYSIS AND TRANSPLANTED PATIENTS
*Bernardi A., Piva M., Medea R., Pati T., Garizzo O.,
Ambrogio A., Stoppa F., Chiozzi A. *, Sacco A. **

Department of Nephrology-Vascular Surgery Unit, ULSS 18, Rovigo



**II CONGRESSO NAZIONALE
del Gruppo di Studio degli Accessi Vascolari
della Società Italiana di Nefrologia**

Roma, 16-18 Novembre 2008

- P19** STENT PLACEMENT (PTS) VS. TRANSLUMEN PERCUTANEOUS ANGIOPLASTY (PTA) ASSOCIATED TO AN ANTICOAGULANT THERAPY IN PATIENTS WITH CENTRAL VENOUS STENOSIS
Galderisi C., Cecilia A., Vitale M., Tomaselli M., Di Lullo L., Floccari F., Polito P.
S.O.C Nefrologia e Dialisi, “San Giovanni Evangelista” Hospital, Tivoli
- P20** VALUTAZIONE RADIOLOGICA MEDIANTE ANGIO-TC DI ACCESSI VASCOLARI PROBLEMATICI PER L'EMODIALISI
Cortese G.C., Bosticardo G.M.**, Anrò P.*, Morellini V.**,
Bajardi P.***
* Radiologia e ** Nefrologia e Dialisi. Ospedale degli Infermi ASL “BI”, Biella

Poster P21-P25 Intervistatore: *Salvatore Mandolfo* (Lodi)

- P21** ISCHEMIC SYNDROME OF THE HAND IN ANEFRIC PATIENT WITH CONTROLATERAL DISTAL AVF (ARTERIOVENOUS FISTULA)
Boraso F., Cavatorta F., Zollo A., Galli S., Re F.*
Department of Radiology, Department of Nephrology, General Hospital Imperia, ASL 1 Imperiese
- P22** RUOLO DELLA TERAPIA ANTIAGGREGANTE SUL MANTENIMENTO DELLA PERVIETÀ DEI CVC TUNNELLIZZATI E SULLA PROFILASSI DEL RISCHIO DI TROMBOSI VENOSA AD ESSI CORRELATA
Martone M., Beltram E., Berbecar D., Boer E., Bosco M., Mattei P.L., Mian L., Milutinovic N., Boscutti G.
SOC Nefrologia e Dialisi ASS 2 “Isontina”, Gorizia
-  **P23** CHEMICAL OR MECHANICAL LOCK FOR TUNNELIZED CVC?
Bosticardo G.M., Morellini V., Cravero R., Berto I.M., Bajardi P.
Nephrology and Dialysis Unit, ASL “BI”, Biella

- P24** EXTERNAL JUGULAR VEIN CATHETERISM
IN HAEMODIALYSIS
Cavatorta F., Zollo A., Galli S., Mij M.
Department of Nephrology, General Hospital of Imperia,
Asl 1 Imperiese
- P25** CENTRAL TUNNELED VENOUS CATHETER FOR
HEMODIALYSIS: REMOVE IT OR NOT REMOVE
IT? THIS IS THE DILEMMA
*Lodi M., Toppetti A. *, Stanziale R., D'Andrea E.*
Nephrology and Dialysis Unit, * Interventional Radiology
Unit, "Spirito Santo" Hospital, Pescara
- Poster P26-P30** Intervistatore: *Sergio Papagni* (Bisceglie)
- P26** CATETERE POURCHEZ RETRO TUNNELLIZZATO
IN VENA FEMORALE
Bergonzi G., Bacchi M., Pavone L., Fontana F., Cristinelli L.
U.O. Nefrologia-Dialisi, Ospedale "Guglielmo Da Saliceto",
Piacenza
- P27** ESPERIENZA PILOTA DI DUE CVC FEMORALI
DA 70 CM
*Musetti C., Mazzullo T., Ciurlino D., Martino S., Villa M.,
Bigatti G., Traversi L., Bertoli S.*
IRCCS Multimedica Spa
- P28** COMPLICANZE SECONDARIE ALLA LUNGA
PERMANENZA DI CVC TEMPORANEI NON
TUNNELLIZZATI PER EMODIALISI
Cenerelli S., Giacchetta G.M., Fattori L., Ippoliti F., Boggi R.
Unità Operativa Nefrologia e Dialisi, Ospedale Civile Senigallia,
ASUR Marche
- P29** RIDOTTA INCIDENZA DI INFEZIONE DA
CATETERE CON GESTIONE DI DUE OPERATORI
Bertoli S., Villa M., Musetti C., Ciurlino D.
IRCCS Multimedica Spa, Sesto San Giovanni, Milano



**II CONGRESSO NAZIONALE
del Gruppo di Studio degli Accessi Vascolari
della Società Italiana di Nefrologia**

Roma, 16-18 Novembre 2008

P30 ADDESTRAMENTO DI MEDICI NEFROLOGI AL
POSIZIONAMENTO ECOGUIDATO DEL CATETERE
TEMPORANEO GIUGULARE E FEMORALE COME
ACCESSO VASCOLARE PER EMODIALISI

*Zeiler M., Federico A., Marinelli R., Monteburini T.,
Agostinelli R.M., Santarelli S.*

U.O. Nefrologia e Dialisi, Ospedale “A. Murri”, Jesi (AN)

Poster P31-P35 Intervistatore: *Venerio Pensalfini* (Roma)

P31 PROLONGED USE OF UNCUFFED SINGLE
LUMEN JUGULAR CATHETERS FOR HEMODIALYSIS

*Zeiler M., Federico A., Marinelli R., Monteburini T.,
Agostinelli R.M., Santarelli S.*

Department of Nephrology and Hemodialysis, Ospedale
“A. Murri”, A.S.U.R. Marche n. 05, Jesi (AN)

P32 RARA CAUSA DI MALFUNZIONAMENTO DI
CATETERE VENOSO CENTRALE PER EMODIALISI:
DISLOCAZIONE IN VENA AZIGOS

D’Elia F.^o, Tarantini P.^o, Giangregorio P.^o, Wolowiec A.[^],
Tripodo D.^o, Stella M.^o, Tarantino G.^o, Brusasco S.^o,
Conte M.^o, De Leo G.*^o*

^o U.O. di Nefrologia e Dialisi, * U.O. di Chirurgia,

[^] U.O. di Radiologia, P.O. di Molfetta, AUSL, Bari

P33 UN CASO INSOLITO DI STENOSI DELLE VENE
CENTRALI IN UN EMODIALIZZATO

Zerbi S., Cozzi G., Pedrini L.A.

U.O. Nefrologia e Dialisi, Ospedale “Bolognini”, Seriate (BG)

P34 I PROTOCOLLI DI GESTIONE E MONITORAGGIO
DEI CATETERI VENOSI CENTRALI (CVC) IN
EMODIALISI COME REQUISITI FONDAMENTALI
PER LA PREVENZIONE DELLE COMPLICANZE

*Xhelili A.¹ Papagno F.¹, Perulli R.¹, Forcella M.¹, Di Dio M.¹,
Di Gioia V.¹, Danza S.², Moccia R.², Pippo K.², Stordone R.²*

¹ Dirigente Medico - ² Infermiere

S.C. Nefrologia e Dialisi Ospedaliera “OO.RR.”, Foggia

S.C. Nefrologia e Dialisi Ospedaliera, Azienda Ospedaliero

Universitaria “OO.RR.”, Foggia

- P35** INCANNULAMENTO DELLA VENA AZYGOS CON CATETERE DI TESIO IN PAZIENTE CON STENOSI SERRATA DELLA VENA CAVA SUPERIORE E OCCLUSIONE BILATERALE DELLA SUCCLAVIA
*Ferraro Mortellaro R., Romanini D., Fanni Canelles M., Pozzi Mucelli R. *, Adorati Menegato M.*

SOC Nefrologia, ASS 4 “Medio Friuli”

* SOC Radiologia Ospedale “S. Antonio”, S. Daniele del Friuli

Poster **P36-P40** Intervistatore: *Stefania Pizzarelli* (Roma)

- P36** IL POSIZIONAMENTO DEI CATETERI DI TESIO IN SALA ANGIOGRAFICA: OGGI UNA NECESSITÀ? DESCRIZIONE DI UN CASO CLINICO

*David P., Navino C., Capurro F., Sibilio L. *, De Leo M.*

S.C.O Nefrologia Dialisi Istituto di Radiologia Diagnostica e Interventistica. Azienda Ospedaliera Maggiore della Carità, Novara



- P37** LA PUNTURA AD OCCHIELLO DELLA FAV: ESPERIENZA IMPERIESE

Zollo A., Re F., Barbieri E., Panza L., Cavatorta F.

Divisione di Nefrologia e Dialisi, Ospedale di Imperia, Asl I Imperiese

- P38** UTILITÀ DELLA VALUTAZIONE ECOCOLORDOPPLER DELL'ARTO SUPERIORE PRIMA DELL'INTERVENTO DI FISTOLA ARTERO-VENOSA PER EMODIALISI

Mancini A.¹, Cuzzola C.¹, Losappio R.²

¹ Struttura Complessa di Nefrologia e Dialisi, Ospedale “Di Venere”, ASL/BA, Bari

² Struttura Complessa di Nefrologia e Dialisi, Ospedale “Dimiccoli”, ASL/BAT, Barletta

- P39** “OWL-NEEDLE” CANNULATION SYSTEM (ONCS) BY MICROPUNCTURE FOR DIFFICULT ACCESS TO A-V FISTULA VEINS

Bosticardo G.M., Cravero R., Morellini V., Bergia R., Schillaci E., Caramello E., Bajardi P.

Nephrology and Dialysis Unit, ASL BI, Biella



**II CONGRESSO NAZIONALE
del Gruppo di Studio degli Accessi Vascolari
della Società Italiana di Nefrologia**

Roma, 16-18 Novembre 2008

**P40 PERCUTANEOUS ANGIOPLASTY IN THE
TREATMENT OF ISCHEMIC HAND IN PATIENTS
UNDER DIALYSIS**

*Paci E.¹, Alborino S.¹, Antico E.¹, Candelari R.¹,
Ebrahim F.R.², Carbonari L.²*

¹ Radiology, Interventional Radiology;

² Surgery, Vascular Surgery, Ospedali Riuniti, Ancona

Poster P41-P45 Intervistatore: *Mario Querques* (Foggia)

P41 FAV MID-ARM: UNA STRADA IN CUI CREDERE

*Borzumati M., Vio P., Bonvegna F., Funaro L.,
Ametrano P., Baroni A.*

Nefrologia e Dialisi, Verbania

**P42 STENOSIS AND OCCLUSION OF HAEMODYALYSIS
ARTERIO-VEINUS FISTULA. OUR EXPERIENCE
OF A MULTIDISCIPLINARY TEAM**

*Patanè D. *, Malfa P. *, Morale W., Seminara G., Spanti D.,
L'Anfusa G. *, Caudullo E. *, Incardona C., Di Landro D. **

Angiografia and Intervention Radiology; * Division of Nephrology
and Dialysis, Azienda Ospedaliera "Cannizzaro", Catania

**P43 CASE REPORT: ATYPICAL VASCULAR ACCESS IN
HEART TRANSPLANT RECIPIENT**

*Zaramella M., Tosato F., Campanile F., Pilon F.,
Danieli D., Milite D.*

Vascular and Endovascular Surgery Unit, "San Bortolo"
Hospital, Vicenza

**P44 LA COSTRUZIONE DELLA FISTOLA PRIMA
DELL'INIZIO DELLA DIALISI EXTRACORPOREA
COME INDICATORE DI QUALITÀ NEL
PROGETTO DI CERTIFICAZIONE SIN-JOINT
COMMISSION INTERNATIONAL**

*Quintaliani G., Cappelli G., Manno C., Petrucci V.,
Spinelli C., Tarchini R., Virgilio M., Alloatti S.,
Cancarini G., Zoccali C.*

Commissione Governo Clinico SIN, Comitato Esecutivo
del progetto Certificazione Percorso Malattia Renale Cronica

P45 IS THERE A LINK BETWEEN MALNUTRITION,
INFECTION AND ARTERIOVENOUS FAILURE
IN HEMODIALYSIS PATIENTS?

*Gagliardi G.M., Rossi S., Condino F., Greco F., Tenuta R.,
Savino O., Gerace G., Mancuso D., Bonofiglio R.,
Domma F., Latorre G.*

¹Division of Nephrology, Dialysis and Transplantation-Azienda
Ospedaliera, Cosenza; ²Institute of Neurological Sciences, National
Research Council, Mangone (Cosenza); ³Laboratory of Virology,
Azienda Ospedaliera, Cosenza; ⁴Department of Economics and
Statistics, University of Calabria, Arcavacata-Rende (Cosenza)

Poster P46-P49 Intervistatore: *Renzo Tarchini* (Mantova)

P46 DUE CENTRI ACCOMUNATI DA UNA PREVALENZA
DI FISTOLE CON VASI NATIVI MAGGIORE DEL 90%:
ESPERIENZE A CONFRONTO

*Napoli M., Stanziale R.^, Lodi M.^, Russo F., Antonaci A.L.,
De Pascalis A., Greco V.*, Castrignanò E.***, Buongiorno E.*
U.O. Nefrologia, Dialisi e Trapianto Ren. P.O. “V. Fazzi”, Lecce;
^ U.O. Nefrologia I Ospedale “Spirito Santo” Pescara;
*Centro Dialisi “Diaverum” Copertino; ***Centro Dialisi Campi Salentina

P47 USO DEL CATETERE COME PRIMO ACCESSO
VASCOLARE NEI PAZIENTI EMODIALIZZATI

*Pontoriero G., Conte F., Corgi E., Limido A., Malberti F.,
Spotti D., Ravani P.*, Registro Lombardo di Dialisi e Trapianto, Milano

P48 È NECESSARIA UNA MODERNA CLASSIFICAZIONE
DELLE FISTOLE PER EMODIALISI?

Napoli M., U.O. Nefrologia, Dialisi e Trapianto, P.O. “V. Fazzi”, Lecce

P49 OSSERVAZIONE REGIONALE PIEMONTESE CVC
TUNNELLIZZATI

Fidelio T., Forneris G., Salomone M., Marcello A.,
Navino C., Filiberti O., Maffei S., Goia F., Borzumati M.,
Gaiter A., Calabrese G., Ferrero S., Francisco M.,
Martina G., Cusinato S., Demicheli G., Alfèri V.**

U.O.A. di Nefrologia e Dialisi ASL 4 Ciriè (Torino);

* U.O.A. di Nefrologia e Dialisi del Piemonte

Colazione di lavoro



**II CONGRESSO NAZIONALE
del Gruppo di Studio degli Accessi Vascolari
della Società Italiana di Nefrologia**

Roma, 16-18 Novembre 2008

Lunedì, 17 Novembre 2008

Ore 14.30 **MINILETTURA CON DISCUSSIONE**

Moderatori: *Biagio Di Iorio* (Solofra - AV)
Oscar Manca (Cagliari)

Ore 14.30 “Insegnare l’accesso vascolare: cominciamo da ……….”
Proposta-progetto del Gruppo di Studio dell’Accesso Vascolare su “insegnamento dell’accesso”
nella scuole di specialità
Giuseppe Bonforte (Como), per il gds

Ore 14.50 Ottimizzazione del trattamento emodialitico in pazienti
con accesso vascolare a bassa portata
Salvatore Mandolfo (Lodi)

Ore 15.10 Il punto sull’accesso vascolare chirurgico pediatrico
Luigi Tazza (Roma)

Ore 15.30 **TAVOLA ROTONDA**

Moderatori: *Luisa Berardinelli* (Milano)
Giuliano Brunori (Trento)

Day Surgery o ricovero per la chirurgia dell’accesso vascolare?

- Indicazioni cliniche
Antonio Sturniolo (Roma)
- Implicazioni normative ed economiche
Roberto Palumbo (Roma)

Discussione

II CONGRESSO NAZIONALE
del Gruppo di Studio degli Accessi Vascolari
della Società Italiana di Nefrologia

Roma, 16-18 Novembre 2008



Ore 16.30 *Coffee Break*

Ore 17.00 **LETTURA**

Introduce: *Fosco Cavatorta* (Imperia)

Fistola AV nei soggetti con scarso patrimonio vascolare:
“mission impossible”

Antonio Carnabuci (Roma)

Ore 17.30 **TAVOLA ROTONDA**

Moderatori: *Michele Di Dio* (Foggia), *Luigi Tazza* (Roma)

“I dati sugli accessi vascolari: perché raccogliarli?”

Esperienze regionali a confronto

Michele Di Dio (Foggia), *Luigi Tazza* (Roma),

Mario Salomone (Torino), *Stefano Mangano* (Como)

Ore 18.30 Annuncio e premiazione dei tre migliori poster

Ore 18.45 **Chiusura della giornata**



**II CONGRESSO NAZIONALE
del Gruppo di Studio degli Accessi Vascolari
della Società Italiana di Nefrologia**

Roma, 16-18 Novembre 2008

Martedì, 18 Novembre 2008

Ore 8.30 LETTURA

Introduce: *Antonio Carnabuci* (Roma)

*“La medicina basata sulle evidenze nel campo
degli accessi vascolari: tutta da costruire”
Maurizio Gallieni* (Milano)

Ore 9.30 CASI CLINICI INTERATTIVI

Moderatori: *Carlo Basile* (Acquaviva delle Fonti)
Alessandro Balducci (Roma)

4 casi clinici con partecipazione attiva dell’uditorio
sulle scelte possibili nella gestione del caso clinico

- Catetere venoso centrale
Biagio Di Iorio (Solofra - AV)
- Esaurimento degli accessi
Massimo Punzi (Salerno), *Franco Galli*, *Pietro Quaretti* (Pavia)
- Stenosi venosa centrale
Fosco Cavatorta (Imperia)
- Salvataggio di un accesso vascolare con vasi nativi
Mauro Aloisi (Versilia)

Ore 10.30 TAVOLA ROTONDA

Moderatori: *Salvatore Di Giulio* (Roma)
Francesco Locatelli (Lecco)

Linee guida sugli accessi vascolari: necessità o virtù?

- Linee guida VAS e EBPG (ERA-EDTA)
Giuliano Brunori (Trento)
- La proposta dei chirurghi vascolari (SICVE)
Luisa Berardinelli (Milano)
- Stesura di linee guida nazionali in presenza di linee guida
internazionali già operative: pro e contro
Francesco Locatelli (Lecco)

Discussione

Ore 11.30 Coffee Break

II CONGRESSO NAZIONALE
del Gruppo di Studio degli Accessi Vascolari
della Società Italiana di Nefrologia

Roma, 16-18 Novembre 2008



Ore 11.50 MINILETTURA

Moderatori: *Massimo Punzi* (Salerno)
Stefano Pieri (Roma)

Imaging dell'accesso vascolare:

– Potenzialità dell'EcoColorDoppler
Giuseppe Bacchini (Lecco)

– Potenzialità dell'angio TC
Antonio Carnabuci (Roma), *Giovanni Regine* (Roma)

Discussione

Ore 13.00 CONTROVERSIA

Moderatori: *Giovanni Gambaro* (Roma)
Luigi Tazza (Roma)

Quando la fistola A-V con vasi nativi non è possibile:

– È preferibile un catetere tunnelizzato
Luigi Coli (Bologna)

– È preferibile una protesi vascolare
Mario Cifarelli (Brindisi)

Discussione

Ore 14.00 Chiusura del Congresso



**II CONGRESSO NAZIONALE
del Gruppo di Studio degli Accessi Vascolari
della Società Italiana di Nefrologia**

Roma, 16-18 Novembre 2008

INFORMAZIONI GENERALI

Sede del Congresso

Aurelia Convention Centre
Torre Rossa Park Hotel
Via di Torre Rossa, 94
00165 Roma

Segreteria in Sede Congressuale

La Segreteria Organizzativa sarà a disposizione dei partecipanti con i seguenti orari:

Domenica 16 novembre	ore 13,30-19,00
Lunedì 17 novembre	ore 8,00-19,00
Martedì 18 novembre	ore 8,00-13,30

Quote di Iscrizione (in Sede Congresso):

Medici	€ 500,00 + IVA 20% = € 600,00
Specializzandi *	€ 120,00 + IVA 20% = € 144,00

* Per usufruire della quota Specializzandi, l'interessato è pregato di allegare alla scheda di iscrizione fotocopia del documento di identità e una dichiarazione del proprio dirigente attestante la posizione di specializzando o di medico interno.

Modalità di pagamento in Sede Congresso

- A) con assegno C/C non trasferibile intestato:
OMNIA Meeting & Congressi S.r.l. - Roma
- B) Tramite Carta di Credito:
Carta Si - Visa - Diners - American Express.

La quota di iscrizione comprende:

- La partecipazione alle sedute scientifiche;
- Il Kit congressuale;
- Il volume degli Abstract;
- Il cocktail di benvenuto del 16 Novembre;
- La colazione di lavoro del 17 Novembre;
- I coffee break;
- L'attestato di partecipazione;
- L'attestato ECM, se conseguito.

**II CONGRESSO NAZIONALE
del Gruppo di Studio degli Accessi Vascolari
della Società Italiana di Nefrologia**

Roma, 16-18 Novembre 2008



Fatturazione

Per una corretta fatturazione è indispensabile:

- a)* se la fattura va intestata al partecipante, indicare sulla scheda d'iscrizione il proprio numero di Codice Fiscale ed il proprio indirizzo.
- b)* se la fattura va intestata ad un Ente, indicare tutti i dati fiscali dell'Ente stesso.

Partecipazione

L'iscrizione è obbligatoria per accedere alle sale del Congresso.

Un badge nominativo sarà distribuito all'atto della registrazione presso la Segreteria del Congresso. Il badge è un documento non cedibile e dovrà essere esibito al personale di controllo, qualora venga richiesto. È l'unico documento valido per ritirare il certificato di partecipazione.

Esposizione tecnico farmaceutica

Presso la sede del Congresso sarà allestita una esposizione delle industrie biomedicali e farmaceutiche che osserveranno gli stessi orari dei lavori congressuali.



**II CONGRESSO NAZIONALE
del Gruppo di Studio degli Accessi Vascolari
della Società Italiana di Nefrologia**

Roma, 16-18 Novembre 2008

INFORMAZIONI SCIENTIFICHE

Comunicazioni Orali

Ad ogni comunicazione saranno concessi 7 minuti per l'esposizione e 3 minuti per la discussione.

I presentatori dovranno essere regolarmente iscritti al Congresso.

Poster

Misure dei Poster: cm. 70 di larghezza x cm. 100 di altezza.

Il materiale per il montaggio sarà disponibile presso l'area di affissione. Alla discussione dei Poster, prevista dalle ore 13,00 alle ore 14,30 di **Lunedì 17 novembre 2008** è richiesta la presenza di almeno uno degli autori.

I presentatori dovranno essere regolarmente iscritti al Congresso.

Modalità per l'affissione e la rimozione dei Poster

Affissione:

Domenica 16 novembre dalle ore 10,00 alle ore 14,00

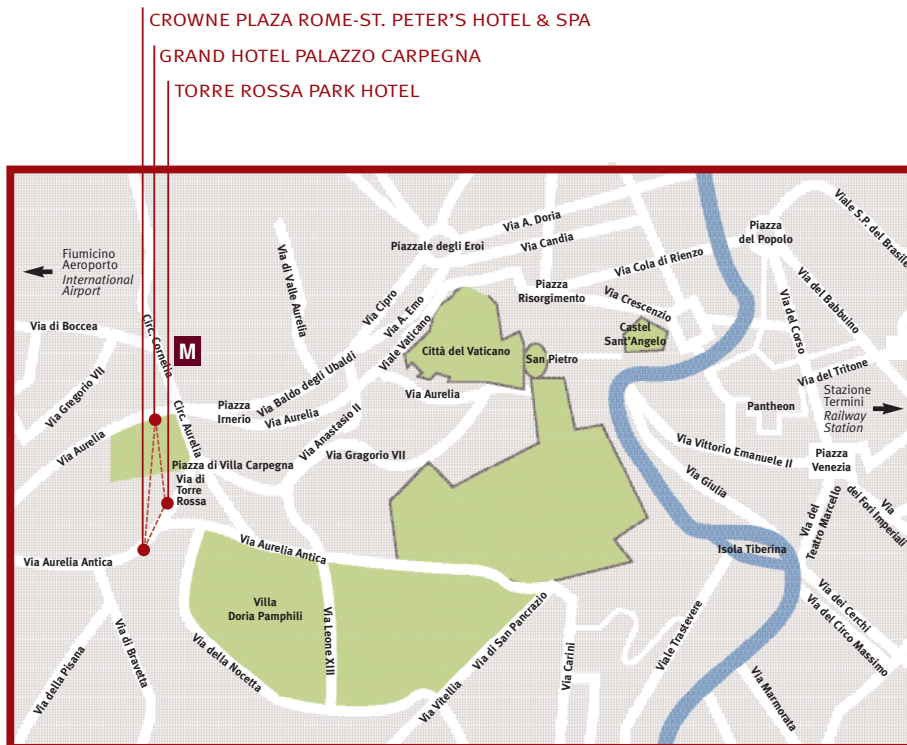
Lunedì 17 novembre dalle ore 7,30 alle ore 8,30.

Rimozione:

Durante la giornata di Martedì 18 novembre.

II CONGRESSO NAZIONALE del Gruppo di Studio degli Accessi Vascolari della Società Italiana di Nefrologia

Roma, 16-18 Novembre 2008



Come raggiungere il Centro Storico:

Il Centro Congressi è situato in un'area residenziale a 3 km dalla Basilica di San Pietro e a 4 km dal Centro Storico.

Bus Linee 98 - 881 - 889 - 892.

Fermata all'uscita dell'Aurelia Convention Centre

Metropolitana Linea "A" Stazione Cornelia

Principali distanze dall'Aurelia Convention Centre:

Stazione Termini 7 km

Aeroporto Internazionale "Leonardo da Vinci" 25 Km

Aeroporto di Ciampino 40 km

G.R.A., Uscita/Entrata nr. 1 "Città del Vaticano - Aurelio" 3 km

II CONGRESSO NAZIONALE
del Gruppo di Studio degli Accessi Vascolari
della Società Italiana di Nefrologia

Roma, 16-18 Novembre 2008



SPONSOR

Si ringraziano le Aziende che con il loro contributo hanno reso possibile la realizzazione del Congresso:



Fresenius Medical Care



SEDA S.p.A.



II CONGRESSO NAZIONALE
del Gruppo di Studio degli Accessi Vascolari
della Società Italiana di Nefrologia

Roma, 16-18 Novembre 2008

PRESIDENTI

A. Carnabuci (Roma), *M. Gallieni* (Milano), *L. Tazza* (Roma)



ABSTRACT BOOK

SOMMARIO DEGLI ABSTRACT

pag.

Sessioni di Comunicazioni Orali

C1 - PERCUTANEOUS DUPLEX-GUIDED BALLOON CRYOPLASTY: A NEW THERAPY FOR RAPIDLY RECURRENT ANASTOMOTIC VENOUS STENOSSES OF HEMODIALYSIS GRAFTS

G. Bacchini, G. Pontoriero, V. Pozzoni, E. Rocchi, C. Milani and F. Locatelli
Nephrology and Dialysis Division A. Manzoni Hospital Lecco Italy

48

C2 - FISTOLA ARTERO-VENOSA MIDDLE-ARM: CENERENTOLA O PRINCIPESSA DEGLI ACCESSI VASCOLARI NATIVI? ESPERIENZA DI UN SINGOLO CENTRO DIALISI

Navino C, Capurro F, David P, De Mauri A, Brustia M, De Maria M, Conte M, Chiarinotti D, Ruva CE, De Leo M.

S.C.O Nefrologia Dialisi Azienda Ospedaliera Maggiore della Carità Novara

49

C3 - SURVEILLANCE OF ARTERIOVENOUS FISTULA WITH QB STRESS TEST AND CLINICAL MONITORING: RESULTS AFTER 22 MONTHS OF FOLLOW-UP

*Martinelli D., *Pogliani D., Mangano S., Brenna S., D'Amico M., Bernardi L., Bonforte G.,*
U.O. Nefrologia e Dialisi Ospedale Sant'Anna Como * Università degli Studi di Milano-Bicocca

50

C4 - LA FISTOLA ARTERIOSA SEMIPROSSIMALE (MID ARM) TRA ARTERIA RADIALE E VENA MEDIANA:10 ANNI DI ESPERIENZA

Ferraro Mortellaro R., Romanini D., Del Vecchio A., Adorati Menegato M.
SOC di Nefrologia e Dialisi ASS 4 " Medio Friuli"

51

C5 - CONSTRUCTION OF ARTERIOVENOUS ACCESS USING MICROSURGERY IN ADULT: PRELIMINARY EXPERIENCE

*Cavatorta F., Zollo A., Galli S., Piredda M., Boraso F.**

Department of nephrology, Department of radiology*, Asl 1 Imperiese, Italy

52

C6 - AUTOGENOUS SIDE-TO-SIDE BRACHIAL-BASILIC FISTULAS WITH BI-DIRECTIONAL FLOW: A NEW OPTION?

Carlo Lomonte, Francesco Casucci, Maurizio Antonelli, Nicola Losurdo, Giovanni Marchio, Annalisa Teutonico, Pasquale Libutti, Carlo Basile

Division of Nephrology, Miulli General Hospital, Acquaviva delle Fonti, Italy

53

C7 - LE INFEZIONI CORRELATE ALL'ACCESSO VASCOLARE NEI CENTRI DIALISI PIEMONTESI

S. Ferrero, P. Argentero, M. Saltarelli per conto Gruppo Regionale Accessi Vascolari*

UOC di Nefrologia e Dialisi, *Unità prevenzione infezioni ospedaliere, ASL TO3 - Rivoli

56

C8 - TYPE OF VASCULAR ACCESS AMONG HAEMODIALYSIS (HD) PATIENTS. FINDINGS OF LAZIO DIALYSIS REGISTRY

Anteo Di Napoli¹, Luigi Tazza², Sabrina Valle¹, Serena Chicca¹, Maria Letizia Giarrizzo¹, Domenico Di Lallo¹

¹ Agency for Public Health of Lazio Region

² Catholic University

58

C9 - SALVATAGGIO DELLE FAV MEDIANTE PTA: LA NOSTRA ESPERIENZA IN 36 MESI

Comelli S., Comelli C., Savio D., Di Maggio L., Forneris G., Gandini G.

Servizio di Radiodiagnostica, Ospedale S. Giovanni Bosco, Torino

Istituto di Radiologia Diagnostica ed Interventistica, Università degli Studi di Torino

Servizio di Nefrologia e Dialisi, Ospedale S. Giovanni Bosco, Torino

59

C10 - VASCULAR ACCESS FOR HEMODIALYSIS IN PERITONEAL DIALYSIS PATIENTS: A CONTROVERSIAL ISSUE

Maurizio Gallieni, Giusy Chiarelli, Sabina Pasho, Giuditta Fallabrino, Diego Brancaccio

Nephrology and Dialysis Unit, San Paolo Hospital, University of Milano, Italy

60

C11 - CORREZIONE DELLA STENOSI DELLA FISTOLA ARTEROVENOSA (FAV): IL JUMP-GRAFT È L'OPZIONE MIGLIORE NELLE FAV DELL'AVAMBRACCIO?

V. Bedogna G. Lipari, A. Cavallin*i, A. Manzoni*, G.C. Mansueto°, F. Gulino*, E. Melillo, O. Caruso*, E. Baggio*, N. Tessitore*

Divisione di Nefrologia *Dipartimento di Scienze Chirurgiche - Area Organizzativa Semplice di Chirurgia Vascolare ° Dipartimento di Scienze Morfologiche Biomediche Università ed Azienda Ospedaliera di Verona

61

C12 - VENOUS ANEURYSMS IN THE VASCULAR ACCESS FOR HAEMODIALYSIS: ANATOMO-PATHOLOGICAL PICTURES AND NOTES OF SURGICAL TECHNIQUE

M. Zaramella, F. Tosato, F. Campanile, F. Pilon, D. Danieli, D. Milite

Vascular and Endovascular Surgery Unit, San Bortolo Hospital, Vicenza, Italy

62

C13 - ANGIO-CT MS IN THE STUDY OF THE CENTRAL VENOUS AXES WHICH PLANNING ENDOVASCULAR TREATMENT: STUDY COMPARISON WITH FLEBOGRAPHY

*D. Patane** , P. Malfa* , W. Morale, G. Seminara, D. Spanti, G. L'Anfusa*, E. Caudullo*, C. Incardona, D. Di Landro*

*Angiografia and Intervention Radiology,

Division of Nephrology and Dialysis - Az.Osp. Cannizzaro Catania, Italy

64

C14 - PROTESI BIOLOGICHE E SEMIBIOLOGICHE PER GLI ACCESSI VASCOLARI EMODIALITICI: RISULTATI A DISTANZA

L. Berardinelli, C. Beretta, M. Raiteri, A. Giussani, A. Pasciucchio

Fondazione Ospedale Maggiore Policlinico, MARE Milano U.O. Chirurgia Generale e dei Trapianti di Rene

65

C15 - ROLE OF ADDUCIN GENES IN ARTERIOVENOUS FISTULA PATENCY IN HEMODIALYSIS PATIENTS

Cristina Tantardini, Chiara Lanzani, Marco Melandri, Nunzia Casamassima, Simona Delli Carpini, Luisa Persichini, Donatella Spotti, Giuseppe Bianchi and Paolo Manunta
Nephrology, Dialysis and Hypertension, San Raffaele University Hospital, Milan, Italy

66

C16 - PROTESI VASCOLARE IN URETERE BOVINO: UN REALE VANTAGGIO? ESPERIENZA IN 5 CENTRI

Forneris G., Agostinucci A.*, Gaiter A., Navino C., Sicuso C., Giorcelli G.*
Divisione di Nefrologia e Dialisi e Chirurgia Vascolare Ospedale Giovanni Bosco, Torino.
Divisione di Nefrologia e Dialisi, Aosta
Divisione di Nefrologia e Dialisi Ospedale Maggiore, Novara
Divisione di Nefrologia e Dialisi Ospedale Carle, Cuneo
Divisione di Nefrologia e Dialisi Ospedale Mauriziano, Torino

68

C17 - THE USE OF THE VENAE COMITANTES IN THE CONSTRUCTION OF ARTERIOVENOUS FISTULAS: RETROSPECTIVE EVALUATION OF OUR EXPERIENCE

W. Morale, D. Patanè, G. Seminara, C. Incardona, P. Malfa*, G. L'Anfusa*, E. Caudullo*, D. Spanti, M.L. Mandalà*, D. Di Landro*
Dipartimento di Nefrologia e Dialisi *Diagnostica per immagini – Angiografia e Radiologia Interventistica Azienda Ospedaliera Cannizzaro, Catania (Sicilia)

69

C18 - STENOSIS OF ARTERIOVENOUS FISTULA (AVF) IN HEMODIALYSIS (HD) PATIENTS IS CHARACTERIZED BY REDUCED ANGIOGENESIS AND INCREASED FIBROSIS WITHIN THE ADVENTITIA

A. Loverre, S. Simone, S. Porreca, C. Capobianco, F.P. Schena, G. Pertosa, G. Grandaliano
Nephrology, Dialysis and Transplantation Unit, Department of Emergency and Organ Transplantation, University of Bari, Italy

70

Sessioni Poster

P1 - ESPERIENZA PROSPETTICA MULTICENTRICA CON UN NUOVO URETERE BOVINO DECELLULARIZZATO, IMPIEGATO PER LA COSTRUZIONE DI 207 ACCESSI PROTESICI PER L'EMODIALISI

L. Berardinelli°, E. Pozzoli°, A. Sturniolo, N. Grandolfo§*
° U.O. Chirurgia Generale e dei Trapianti di Rene Fondazione Ospedale Maggiore Policlinico, MARE Milano
* U. O. Chirurgia Vascolare Università Cattolica S. Cuore, Cl. Columbus, Roma
§ U.O Chirurgia Vascolare CBH, S.Rita, Bari

72

P2 - OUTCOME OF VASCULAR IMPLANTS FOR ARTERIOUS-VEIN FISTULAS (AVF) in DIALYSIS PATIENTS

M. Piva, A. Sacco, A. Chiozzi*, P. Scaramuzzo, F. Stoppa, R. Medea, T. Pati, A. Ambrogio, O. Garizzo, A. Bernardi*
Renal Unit ; *Vascular Surgery Unit, Azienda ULSS 18 Rovigo Italy

73

- P3 - UTILIZZO DELLE PROTESI BIOSINTETICHE OMNIFLOW II PER EMODIALISI**
 Morosetti M.(1), Pisani G.(1), Frattarelli D.(1), Dominijanni S.(1), Cipriani S.(1), Bruno F.(1), Fortunato L.(1), Predazzi I.M.(2)
 (1) UOC Nefrologia e Dialisi, Ospedale GB Grassi, Azienda ASL RMD, Ostia Lido, Roma
 (2) Dipartimento di Biopatologia, Università "Tor Vergata", Roma 74
- P4 - PROTHESIS AND FISTULAS SURVIVAL IN DIABETICS AND NON DIABETICS PATIENTS: OUR EXPERIENCE**
 Melandri M., Tantardini C., Lanzani C., Socci C.*, Slaviero G., Manunta P., Spotti D.
 IRCCS H San Raffaele, Nephrology and Surgery* Divisions, Milan, Italy 75
- P5 - QUANTO CI MANCANO QUELLE PROTESI BIOLOGICHE**
 Centro di Riferimento Regionale per gli Accessi Vascolari , S.O.D. di Chirurgia Vascolare, Azienda Ospedaliero Universitaria, Ospedali Riuniti - Ancona 76
- P6 - MANAGEMENT OF VASCULAR ACCESS (VA) IN ABRUZZO E MOLISE**
 R. Stanziale, M. Lodi
 Dialisi 1° e Nefrologia Ospedale Spirito Santo di Pescara 78
- P7 - STORIA NATURALE DEGLI ACCESSI VASCOLARI IN UN PAZIENTE IN DIALISI PER 38 ANNI**
 A. Bernardi, M. Piva, R. Medea, T. Pati, O. Garizzo, P. Scaramuzzo A.Gemelli, A. Ambrogio.
 SOC di Nefrologia- Azienda ULSS 18 di Rovigo 80
- P8 - NON INVASIVE RECIRCULATION MEASUREMENT BY BLOOD TEMPERATURE MONITOR (BTM) DOES CORRESPOND TO UREA METHOD PERFORMED BY PERIPHERAL SAMPLE (PER) WHILE IT DOES'NT WITH STOP-FLOW (SF) METHOD**
 G.M. Bosticardo, V. Morellini, B. Agostini, S. Maroni, R. Bergia, P. Bajardi
 Nephrology and Dialysis Unit, ASL BI, Biella, Italy 81
- P9 - L'ANGIOGRAFIA È ANCORA IL GOLD STANDARD NELLA DIAGNOSI DELLE STENOSI ARTERO-VENOSE DELLE FISTOLE PER EMODIALISI?**
 M. Napoli, F. Russo, A.L. Antonaci, A. De Pascalis, E. Buongiorno
 U.O. Nefrologia, Dialisi e Trapianto Renale. P.O. "V. Fazzi", Lecce 82
- P10 - L'ANGIOPLASTICA "ECOASSISTITA": UNA MODALITÀ DI TRATTAMENTO DELLE STENOSI DELLE FISTOLE ARTERO-VENOSE PER EMODIALISI**
 M. Napoli, R. Prudenzeno[^], F. Russo, A.L. Antonaci, A. De Pascalis, E. Buongiorno
 U.O. Nefrologia, Dialisi e Trapianto Renale. [^] S. Radiologia. P.O. "V. Fazzi", Lecce 83
- P11 - "TREATMENT" OF INFECTIONS BY ORAL ANTICOAGULANT THERAPY IN THE CENTRAL VENOUS CATHETER AT LONG PERMANENCE**
 C. Galderisi, A. Cecilia, L. Di Lullo, F. Floccari, P. Polito
 (S.O.C Nefrologia e Dialisi, "S.Giovanni Evangelista" Hospital, Tivoli, Italy) 84

P12 - TRATTAMENTO DEGLI ANEURISMI DELLE FAV EMODIALITICHE*Berardinelli L., Beretta C, Pozzoli E.*

Fondazione Ospedale Maggiore Policlinico, MARE Milano U.O. Chirurgia Generale e dei Trapianti di Rene

85

P13 - RARA COMPLICANZA DI UNA FAV DISTALE: UNA COLLATERALE A CAPUT MEDUSAE*Gaiter Alberto Mario*, Iob Gianluca**, Gabrielli Danila*, Manes Massimo*, Molino Andrea*, Paternoster Giuseppe*, Pellu Valentina*, Piccolo Davide**, Nebiolo Pier Eugenio**

Az. USL della Valle d'Aosta, presidio ospedaliero regionale: * SC di Nefrologia e Dialisi, ** SC di Chirurgia vascolare e Angiologia

86

P14 - GLI ACCESSI VASCOLARI PER EMODIALISI NELLA REGIONE PIEMONTE E VALLE D'AOSTA: PRESENTAZIONE DEI RISULTATI DELL'AUDIT*O. Filiberti, G. Forneris, M. Borzumati, V. Alfieri, M. Francisco, F. Goia, G. Demicheli, A. Gaiter, G.M. Bosticardo, S. Cusinato, G. Ettari, G. Calabrese, A. Pacitti, M. Salomone, P. David, A. Serra, S. Maffei, S. Meinero, N. Giotta, M. Timbaldi, G. Giorcelli, A. Marciello, S. Ferrero*

UOA di Nefrologia e Dialisi del Piemonte e Valle D'Aosta

87

P15 - CENTRAL VEIN STENTING IN HEMODIALYZED PATIENTS: REVISION OF OUR CASE SERIES AND LONG-TERM FOLLOW-UP*D. Patanè, W. Morale*, P. Malfa, G. Seminara*, E. Caudullo, G. L'Anfusa, D. Spanti*, C. Incardona*, D. Di Landro**

Angiografia and Intervention Radiology, Division of Nephrology and Dialysis, Az. Osp. "Cannizzaro" in Catania

88

P16 - ACCESSI VASCOLARI PER EMODIALISI: QUANDO DI NECESSITA' SI FA VIRTU' (CASE REPORT)*Di Dio M., Querques M., Papagno F., Xhelili A. *Ferri A.M., *Mastrodonato A.*

Sc. Nefrologia e Dialisi Ospedaliera, Az. Ospedaliero Universitaria "OO.RR.", Foggia * Infermiere

89

P17 - STORIA DI UN ACCESSO VASCOLARE IMPOSSIBILE*M. Piva, P. Scaramuzzo, F. Stoppa. O. Garizzo, R. Medea, T. Pati, A. Ambrogio, A. Bernardi*
SOC di Nefrologia-Emodialisi Azienda ULSS 18 Rovigo

90

P18 - TREATMENT OF CONGESTIVE HEART FAILURE RESULTING FROM VASCULAR ACCESS HIGH FLOW IN DIALYSIS AND TRANSPLANTED PATIENTS*A. Bernardi, M. Piva, R. Medea, T. Pati, O. Garizzo, A. Ambrogio, A. Gemelli, F. Stoppa, A. Chiozzi*, A. Sacco**

Department of Nephrology- Vascular Surgery Unit, ULSS 18 Rovigo Italy

91

P19 - STENT PLACEMENT (PTS) VS. TRANSLUMEN PERCUTANEOUS ANGIOPLASTY (PTA) ASSOCIATED TO AN ANTICOAGULANT THERAPY IN PATIENTS WITH CENTRAL VENOUS STENOSIS

C. Galderisi, A. Cecilia, M. Vitale, M. Tomaselli, L. Di Lullo, F. Floccari, P. Polito
(S.O.C Nefrologia e Dialisi, "S.Giovanni Evangelista" Hospital, Tivoli, Italy)

92

P20 - VALUTAZIONE RADIOLOGICA MEDIANTE ANGIO-TC DI ACCESSI VASCOLARI PROBLEMATICI PER L'EMODIALISI

G.C. Cortese, G.M. Bosticardo**, P. Anrò*, V. Morellini**, P. Bajardi***

*Radiologia e **Nefrologia e Dialisi. Ospedale degli Infermi di Biella. ASL "BI", Biella . Italia

93

P21 - ISCHEMIC SYNDROME OF THE HAND IN ANEFRIC PATIENT WITH CONTROLATERAL DISTAL AVF(ARTERIOVENOUS FISTULA)

Boraso F., Cavatorta F., Zollo A., Galli S., Re F.*

Department of radiology, Department of nephrology, General Hospital Imperia, ASL 1 imperiese, Italy

94

P22 - RUOLO DELLA TERAPIA ANTIAGGREGANTE SUL MANTENIMENTO DELLA PERVIETA' DEI CVC TUNNELIZZATI E SULLA PROFILASSI DEL RISCHIO DI TROMBOSI VENOSA AD ESSI CORRELATA

Martone M., Beltram E., Berbecar D., Boer E., Bosco M., Mattei P.L., Mian L., Milutinovic N. e Boscutti G.

SOC Nefrologia e Dialisi ASS 2 "Isontina" Gorizia

95

P23 - CHEMICAL OR MECHANICAL LOCK FOR TUNNELIZED CVC?

G.M. Bosticardo, V. Morellini, R. Cravero, I.M. Berto, P. Bajardi

Nephology and Dialysis Unit, ASL "BI", Biella. Italy

96

P24 - EXTERNAL JUGULAR VEIN CATHETERISM IN HAEMODIALYSIS

Cavatorta F., Zollo A., Galli S., Mij M.

Department of nephrology, General Hospital of Imperia, Asl 1 Imperiese

97

P25 - CENTRAL TUNNELED VENOUS CATHETER FOR HEMODIALYSIS: REMOVE IT OR NOT REMOVE IT? THIS IS THE DILEMMA

*Lodi M. , Toppetti A. *, Stanziale R., D'Andrea E.*

Nephrology and Dialysis Unit, * Interventional Radiology Unit, Spirito Santo Hospital, Pescara

99

P26 - CATETERE POURCHEZ RETRO TUNNELIZZATO IN VENA FEMORALE

G. Bergonzi, M. Bacchi , L. Pavone, F. Fontana, L.Cristinelli

U.O. Nefrologia-Dialisi, Ospedale Guglielmo Da Saliceto, Piacenza

101

P27 - ESPERIENZA PILOTA DI DUE CVC FEMORALI DA 70 CM

Claudio Musetti, Tiziana Mazzullo, Daniele Ciurlino, Stefania Martino, Margarita Villa, Giada Bigatti, Lara Traversi, Silvio Bertoli

IRCCS Multimedica Spa

102

P28 - COMPLICANZE SECONDARIE ALLA LUNGA PERMANENZA DI CVC TEMPORANEI NON TUNNELLIZZATI PER EMODIALISI

Cenerelli S., Giacchetta G.M., Fattori L., Ippoliti F., Boggi R.

Unità Operativa Nefrologia e Dialisi, Ospedale Civile Senigallia, ASUR Marche, ZT 4 103

P29 - RIDOTTA INCIDENZA DI INFEZIONE DA CATETERE CON GESTIONE DI DUE OPERATORI

Silvio Bertoli, Margarita Villa, Claudio Musetti, Daniele Ciurlino

IRCCS Multimedica Spa, Sesto San Giovanni, Milano 104

P30 - ADDESTRAMENTO DI MEDICI NEFROLOGI AL POSIZIONAMENTO ECOGUIDATO DEL CATETERE TEMPORANEO GIUGULARE E FEMORALE COME ACCESSO VASCOLARE PER EMODIALISI

Matthias Zeiler, Antonio Federico, Rita Marinelli, Tania Monteburini, Rosa M. Agostinelli, Stefano Santarelli

U.O. Nefrologia e Dialisi, Ospedale "A. Murri", Jesi (AN) 105

P31 - PROLONGED USE OF UNCUFFED SINGLE LUMEN JUGULAR CATHETERS FOR HEMODIALYSIS

Matthias Zeiler, Antonio Federico, Rita Marinelli, Tania Monteburini, Rosa Maria Agostinelli, Stefano Santarelli

Department of Nephrology and Hemodialysis, Ospedale "Augusto Murri", A.S.U.R. Marche n. 05, Jesi (AN) 106

P32 - RARA CAUSA DI MALFUNZIONAMENTO DI CATETERE VENOSO CENTRALE PER EMODIALISI: DISLOCAZIONE IN VENA AZIGOS

D'Elia F.°, Tarantini P., Giangregorio P.°, Wolowiec A.^\, Tripodo D.°, Stella M.°, Tarantino G.°, Brusasco S.°, Conte M.°, De Leo G.* °*

U.O. di Nefrologia e Dialisi, * U.O. di Chirurgia, ^ U.O. di Radiologia - P.O. di Molfetta - AUSL Bari 107

P33 - UN CASO INSOLITO DI STENOSI DELLE VENE CENTRALI IN UN EMODIALIZZATO

Zerbi S., Cozzi G., Pedrini L.A.

U.O. Nefrologia e Dialisi, Ospedale Bolognini, Seriate (Bg) 108

P34 - I PROTOCOLLI DI GESTIONE E MONITORAGGIO DEI CATETERI VENOSI CENTRALI (CVC) IN EMODIALISI COME REQUISITI FONDAMENTALI PER LA PREVENZIONE DELLE COMPLICANZE

Xhelili A.(1) Papagno F.(1), Perulli R. (1), Forcella M.(1) , Di Dio M.(1), Di Gioia V(1), Danza S. (2), Moccia R (2), Pippo K. (2) Stordone R. (2), (1) Dirigente Medico (2) Infermiere, S.C. Nefrologia e Dialisi Ospedaliera "OO.RR.", Foggia S.C. Nefrologia e Dialisi Ospedaliera, Az. Ospedaliero Universitaria "OO.RR." , Foggia

109

P35 - INCANNULAMENTO DELLA VENA AZYGOS CON CATETERE DI TESIO IN PAZIENTE CON STENOSI SERRATA DELLA VENA CAVA SUPERIORE E OCCLUSIONE BILATERALE DELLA SUCCLAVIA

*Ferraro Mortellaro R, Romanini D., Fanni Canelles M., *Pozzi Mucelli R., Adorati Menegato M.*
SOC Nefrologia, ASS 4 "Medio Friuli" *SOC Radiologia Ospedale S. Antonio, S. Daniele del F.

110

P36 - IL POSIZIONAMENTO DEI CATETERI DI TESIO IN SALA ANGIOGRAFICA: OGGI UNA NECESSITÀ? DESCRIZIONE DI UN CASO CLINICO

David P., Navino C., Capurro F., Sibillio L., De Leo M.

S.C.O Nefrologia Dialisi Istituto di Radiologia Diagnostica e Interventistica. Azienda Ospedaliera Maggiore della Carità Novara

111

P37 - LA PUNTURA AD OCCHIELLO DELLA FAV: ESPERIENZA IMPERIESE

Zollo A, Re F, Barbieri E, Panza L, Cavatorta F.

Divisione di nefrologia e dialisi, Ospedale di Imperia, Asl 1 imperiese

112

P38 - UTILITÀ DELLA VALUTAZIONE ECOCOLORDOPPLER DELL'ARTO SUPERIORE PRIMA DELL'INTERVENTO DI FISTOLA ARTERO-VENOSA PER EMODIALISI

Mancini A.1, Cuzzola C.1, Losappio R.2

1 Struttura Complessa di Nefrologia e Dialisi, Ospedale Di Venere, ASL/BA Bari

2 Struttura Complessa di Nefrologia e Dialisi, Ospedale Dimiccoli, ASL/BAT Barletta

113

P39 - "OWL-NEEDLE" CANNULATION SYSTEM (ONCS) BY MICROPUNCTURE FOR DIFFICULT ACCESS TO A-V FISTULA VEINS

G.M. Bosticardo, R. Cravero, V. Morellini, R. Bergia, E. Schillaci, E. Caramello, P. Bajardi
Nephrology and Dialysis Unit, ASL BI, Biella, Italy

114

P40 - PERCUTANEOUS ANGIOPLASTY IN THE TREATMENT OF ISCHEMIC HAND IN PATIENTS UNDER DIALYSIS

E. Paci¹, S. Alborino¹, E. Antico¹, R. Candelari¹, F.R. Ebrahimi², L. Carbonari²;

1 Radiology, Interventional Radiology, 2 Surgery, Vascular Surgery, Ospedali Riuniti, Ancona

115

P41 - FAV MID-ARM: UNA STRADA IN CUI CREDERE

M. Borzumati, P. Vio, F. Bonvegna, L. Funaro, P. Ametrano, A. Baroni

Nefrologia e Dialisi, Verbania

116

P42 - STENOSIS AND OCCLUSION OF HAEMODYALYSIS ARTERIO-VEINUS FISTULA. OUR EXPERIENCE OF A MULTIDISCIPLINARY TEAM

D. Patanè, P. Malfa*, W. Morale, G. Seminara, D. Spanti, G. L'Anfusa*, E. Caudullo*, C. Incardona, D. Di Landro*

*Angiografia and Intervention Radiology, Division of Nephrology and Dialysis Az.Osp."Cannizzaro" in Catania

117

P43 - CASE REPORT: ATYPICAL VASCULAR ACCESS IN HEART TRANSPLANT RECIPIENT

M. Zaramella, F. Tosato, F. Campanile, F. Pilon, D. Danieli, D. Milite

Vascular and Endovascular Surgery Unit, San Bortolo Hospital, Vicenza, Italy

118

P44 - LA COSTRUZIONE DELLA FISTOLA PRIMA DELL'INIZIO DELLA DIALISI EXTRACORPOREA COME INDICATORE DI QUALITÀ NEL PROGETTO DI CERTIFICAZIONE SIN-JOINT COMMISSION INTERNATIONAL

Quintaliani G., Cappelli G., Manno C., Petrucci V., Spinelli C., Tarchini R., Virgilio M., Alloatti S., Cancarini G., Zoccali C.

Commissione Governo Clinico SIN, Comitato Esecutivo del progetto Certificazione Percorso Malattia Renale Cronica

119

P45 - IS THERE A LINK BETWEEN MALNUTRITION, INFECTION AND ARTERIO-VEINUS FAILURE IN HEMODIALYSIS PATIENTS?

Gagliardi G.M., Rossi S., Condino .F, Greco F., Tenuta R., Savino O., Gerace G., Mancuso D., Bonofiglio R., Domma F., Latorre G.

1 Division of Nephrology, Dialysis and Transplantation-Azienda Ospedaliera - Cosenza.

2 Institute of Neurological Sciences, National Research Council - Mangone (Cosenza)

3 Laboratory of Virology-Azienda Ospedaliera - Cosenza.

4 Department of Economics and Statistics, University of Calabria, Arcavacata-Rende (Cosenza)

120

P46 - DUE CENTRI ACCOMUNATI DA UNA PREVALENZA DI FISTOLE CON VASI NATIVI MAGGIORE DEL 90%: ESPERIENZE A CONFRONTO

M. Napoli, R. Stanziale[^], M. Lodi [^], F. Russo, AL. Antonaci, A. De Pascalis, V. Greco, E. Castrignanò**, E. Buongiorno*

U.O. Nefrologia, Dial. e Trap. Ren. P.O. "V. Fazzi", Lecce. [^] U.O. Nefrologia 1 Osp. "Spirito Santo" Pescara, * C. Dialisi "Diaverum" Copertino. ** C. Dialisi Campi Salentina

121

P47 - USO DEL CATETERE COME PRIMO ACCESSO VASCOLARE NEI PAZIENTI EMO-DIALIZZATI

Giuseppe Pontoriero, Ferruccio Conte, Enzo Corghi, Aurelio Limido, Fabio Malberti, Donatella Spotti, Pietro Ravani

Registro Lombardo di Dialisi e Trapianto - Milano

122

P48 - È NECESSARIA UNA MODERNA CLASSIFICAZIONE DELLE FISTOLE PER EMO-DIALISI?

M. Napoli.

U.O. Nefrologia, Dialisi e Trapianto, P.O. "V. Fazzi", Lecce

123

P49 - OSSERVAZIONE REGIONALE PIEMONTESE CVC TUNNELLIZZATI

T. Fidelio, G. Forneris, M. Salomone, A. Marcello, C. Navino, O. Filiberti, S. Maffei, F. Goia, M. Borzumati, A. Gaiter, G. Calabrese, S. Ferrero, M. Francisco, G. Martina, S. Cusinato, G. Demicheli, V. Alfieri.*

* U.O.A. di Nefrologia e Dialisi ASL 4 Ciriè (Torino), U.O.A. di Nefrologia e Dialisi del Piemonte

124

Domenica, 16 Novembre 2008

ore 15,00 **Sessione di Comunicazioni Orali**

Comunicazioni C1-C6

Moderatori: *Giuseppe Segoloni* (Torino), *Mauro Aloisi* (Versilia)

PERCUTANEOUS DUPLEX-GUIDED BALLOON CRYOPLASTY: A NEW THERAPY FOR RAPIDLY RECURRENT ANASTOMOTIC VENOUS STENOSES OF HEMODIALYSIS GRAFTS

G. Bacchini, G. Pontoriero, V. Pozzoni, E. Rocchi, C. Milani and F. Locatelli

Nephrology and Dialysis Division A. Manzoni Hospital Lecco Italy

The functional ability and patency of arteriovenous (AV) hemodialysis access have a major impact on survival and quality of life for patients with chronic renal failure. Prosthetic grafts are predisposed to dysfunction and eventual failure due to multiple stenoses developing during their lifetime. Frequent stenosis formation and thrombosis complicate this form of access. Patients may have a rapidly forming and recurrent venous stenosis at the graft-vein anastomosis to be the results of neointimal hyperplasia. This venous lesion is particularly resistant and sometimes intractable to conventional angioplasty. As a result, new therapies have been developed to reduced the formation and/or recurrence of neointimal hyperplasia. A new endovascular therapy combining cold treatment with balloon dilation (cryoplasty) has been proposed to prevent neointimal hyperplasia. Twelve patients met the criteria of recurrent venous stenosis in AV. Six patients had a loop in PTFE and six in mesenteric bovine vein. Surveillance criteria utilized to identify clinically significant venous stenosis was Doppler ultrasound monitoring for each patients every 20-50 days. Doppler ultrasound criteria defining compromised AV access included severe stenosis (>70%) measured on color image and confirmed by peak systolic velocity (PSV) ratio of >3 in the stenosis and the decrease of volume flow. The mean age was 67 + 19 years, on hemodialysis from 114 + 84 months. Mean follow up of the patients'VA were 4.15 + 1.4 years. We performed in these patients 18 cryotherapy with cryoballoon (cryoplasty). Cryoplasty allowed to increase the time to restenosis in VA from a mean of 179 + 163 days to a mean of 235 + 194 days. AV blood flow was 799 + 270 ml/min before the procedure and 1093 + 290 ml/min after one month from it. Stenosis was 0.2 + 0.02 cm before and 0.34 + 0.07 cm after one month. The positive results obtained are promising ; cryoplasty increased time to restenosis of venous lesions, but didn't eliminate them completely as seen by recurrence.

FISTOLA ARTERO-VENOSA MIDDLE-ARM: CENERENTOLA O PRINCIPESSA DEGLI ACCESSI VASCOLARI NATIVI? ESPERIENZA DI UN SINGOLO CENTRO DIALISI

Navino C, Capurro F, David P, De Mauri A, Brustia M, De Maria M, Conte M, Chiarinotti D, Ruva CE, De Leo M.

S.C.O Nefrologia Dialisi Azienda Ospedaliera Maggiore della Carità Novara

Introduzione: È dato condiviso che un efficace emodialisi dipenda da un buon funzionamento dell'accesso vascolare (av) e che, nella creazione di un av su vasi nativi, sia prioritaria la preservazione del patrimonio venoso. Da queste premesse deriva che, non potendo confezionare un av distale o dovendo effettuare un intervento di recupero di un av, si proponga la creazione di un AV middle arm (AVM) al terzo prossimale dell'avambraccio, riutilizzando l'arteria radiale e la vena cefalica o mediana propria.

Materiali e Metodi: abbiamo analizzato retrospettivamente la creazione di AVM dal 2003 al 2008 presso il nostro centro. Utilizzando le curve di sopravvivenza Kaplan-Meier sono state valutate la percentuale di fallimento primario, la pervietà primaria e le complicanze degli AVM. I pazienti (pz) sono stati stratificati per età e comorbidità. La data di chiusura av la data dell'evento trombotico; il trapianto renale (tx), il decesso, la perdita al follow up con AVM funzionante sono stati interpretati come eventi censored.

Risultati: sono state confezionate 79 Avm su 253 FAV (31%), M 52; F 27; età media 67 ± 14 . Il 56% dei pz era over 70 aa; il 29% diabetico. Nel 66% dei casi l'intervento è stato effettuato come prima scelta (gruppo A), nel 34% come rescue treatment (gruppo B). Non differenze statisticamente significative tra i due gruppi nella prevalenza di diabete (35% in A vs 23% in B) così come nella percentuale degli over 70 (60% in A vs 46% in B). Il fallimento primario è stato del 6%; la pervietà primaria 91% a 12 mesi, 77% a 24 mesi, 72% a 60 mesi. Non sono state rilevate complicanze ischemiche od infettive. La mortalità nel periodo di studio è stata 23% (18/79), gli eventi censored sono stati 8 (4 tx e 4 persi al follow-up). La pervietà primaria è stata 94%vs83% a 12 mesi, 78%vs73% a 24 mesi e 71%vs73% a 60 mesi rispettivamente in A e B, risultati non statisticamente significativi in tutti i casi.

Conclusioni: l'AVM è ancora una realtà trascurata, come Cenerentola, in molti Centri Dialisi che eseguono o l'av distale o l'av prossimale. Nella nostra esperienza l' AVM ha rappresentato una valida alternativa sia all'accesso distale, quando non eseguibile, che a quello prossimale e di salvataggio, consentendo una maggior preservazione del patrimonio venoso. L'indicazione alla sua creazione come primo av non viene influenzata né dall'età avanzata né dalla presenza di diabete ma è dettata dall'obiettività clinica e/o strumentale. L'AVM è di semplice realizzazione, preserva il patrimonio venoso, ha buoni risultati di sopravvivenza anche a distanza e bassissima incidenza di complicanze, è la nostra principessa tra gli av nativi. È auspicabile che questo tipo di approccio chirurgico diventi patrimonio comune di tutti i Nefrologi operatori.

SURVEILLANCE OF ARTEROVENOUS FISTULA WITH QB STRESS TEST AND CLINICAL MONITORING: RESULTS AFTER 22 MONTHS OF FOLLOW-UP

Martinelli D., *Pogliani D., Mangano S., Brenna S., D'Amico M., Bernardi L., Bonforte G., U.O. Nefrologia e Dialisi Ospedale Sant'Anna Como * Università degli Studi di Milano-Bicocca

Background: Access flow (QA) surveillance is the best method recommended for early stenosis detection in order to improve vascular access survival by means of electively surgical or radiological (PTA) stenosis revision, but in native arteriovenous fistula (AVF) the literature is conflicting about the real need of monthly monitoring QA, as suggested by the K-DOQI Guidelines. When a regular ultrasound surveillance protocol is applied to a cohort of patients with prevalent AVF access, the real cost-benefit relationship is still debated (low stenosis incidence versus high human resources expense). Monitoring would be really useful if a simple low-cost test could allow us to select patients with low QA. AIM To applicate a new AVF surveillance screening test, the QB Stress Test (QBST), created to select, together with clinical evaluation, the low-flow AVF.

Materials and methods: Since 1/1/2006 to 31/10/2007 (mean 18, \pm 4,91 months), we followed up prospectively 224 patients with monthly AVF monitoring by means of clinical examination and QBST. Suspected malfunctioning AVFs were referred to ultrasound dilution technique (UDT) and imaging techniques (Doppler ultrasonography, angiography) with eventually further percutaneous angioplasty (PTA) or surgical revision.

Outcomes: thrombosis episodes occurred.

Results: We observed a good correlation between QBST and QA measurement obtained by the UDT. Patients with positive QBST had a lower QA than negative QBST subjects (631 ± 329 vs 1429 ± 329 ml/min, $P < 0,001$). Moreover, all patients with a negative QBST had a QA > 500 ml/min. From the normal (0°) to the raised arm (90°) position QA changed from 1699 ± 549 to 1386 ± 557 ml/min (mean 313 ml/min, range 250-400 ml/min, $P < 0,0001$). Clinical monitoring and QBST resulted always negative in 147/224 (66%) patients with a well-functioning AVF, without any other control procedure. 54/224 (24%) patients were selected for possibly malfunctioning AVF. 41/54 (76%) patients presented respectively 29 (53,7%) inflow stenosis (iuxta-anastomotic region) and 12 outflow stenosis (22,2%). The interventional radiologist performed 38 PTA procedures in 33 patients (11 PTA per 100 patient/years) and we surgically created 13 new AVF (3,7 per 100 patients/years). Only 5 thrombosis episodes occurred in 5 patients during the follow-up (1,5 thrombosis per 100 patient/years).

Conclusions: QBST is a simple, low-cost, not time consuming test, able to select – together with clinical evaluation – malfunctioning AVF with stenosis located specifically in the inflow tract. Our follow-up data demonstrated that is possible to achieve a low AVF thrombosis rate adding QBST in an AVF monitoring program, thus reducing the surveillance burden.

LA FISTOLA ARTERIOSA SEMIPROSSIMALE (MID ARM) TRA ARTERIA RADIALE E VENA MEDIANA:10 ANNI DI ESPERIENZA

Ferraro Mortellaro R., Romanini D., Del Vecchio A., Adorati Menegato M.

SOC di Nefrologia e Dialisi ASS 4 “ Medio Friuli”

La FAV semiprossimale rappresenta nella nostra esperienza, da sempre, l'alternativa di scelta alla classica FAV al polso tra arteria radiale e radice radiale della vena cefalica. Abbiamo esaminato i risultati di 126 fistole latero-laterali, con o senza terminalizzazione della vena, eseguite nell'area antecubitale, da 3 a 5 cm sotto la piega del gomito, tra arteria radiale e vena mediana (variante della fistola di Gracz utilizzando la mediana invece della perforante). 75 a Sx e 51 a Dx. 46 sono state allestite dopo il fallimento di una FAV distale, 80 come primo intervento, essendo stati valutati non idonei i vasi distali (arteriosi e/o venosi). L'età media dei pazienti era 69.7+12.5. Il 35% dei soggetti era diabetico. I fallimenti precoci (entro 3 mesi) sono stati 26, 12 maschi e 14 femmine, (20.6%), di cui 12 diabetici (46.1%). La loro età media (70.9+9.6) non differiva significativamente da quelli in cui la FAV funzionava (69.6+13.2). Nel 20% dei casi lo sviluppo dell'albero venoso o cefalico o basilico, consentiva la puntura con un solo ago mentre nell'80% dei casi era possibile posizionare 2 aghi. La sopravvivenza dell'accesso, le percentuali di ricircolo, i flussi ematici in dialisi sono stati valutati. La FAV nella regione antecubitale tra arteria radiale e vena mediana deve essere considerata prioritariamente nei casi di fallimento della classica FAV al polso, consentendo in molti casi lo sviluppo dell'albero venoso sia sul versante cefalico che basilico, con ottime performance sia in termini di sopravvivenza che di flusso.

CONSTRUCTION OF ARTERIOVENOUS ACCESS USING MICROSURGERY IN ADULT: PRELIMINARY EXPERIENCE

*Cavatorta F., Zollo A., Galli S., Piredda M., Boraso F.**

Department of nephrology, Department of radiology*, Asl 1 Imperiese, Italy

Abstract: Early thrombotic failure of autogenous AV fistulae occurs in high rates using conventional surgical techniques. Most episodes are related to technical errors during operative procedure. The use of operative microscope magnification (up to 10-12x) may aid in accurate anastomosis construction. Aim of the study Evaluate the results, early failure and patency of microsurgery for distal and proximal autogenous AV fistulae
Materials and method This study includes 59 adult patients, (30 M e 29 F, mean age 68 +/- 17 years, 16.9% diabetics) referred for the creation of arteriovenous access for haemodialysis (42 radial-cephalic fistulae, 6 high radial-cephalic forearm fistulae, and 11 elbow fistulae). We use microsurgery starting on April 2007. The operative procedure was made by the same nephrologist trained on vascular access surgery; the exposure of the artery and vein was performed under magnification (3.5x). The anastomosis was best performed using operative microscope with 7-0 gore-tex sutures. Results Primary patency rates (initial failures included) for distal radial-cephalic AVFs were 97.6% at 1 months, and 90.3% at 3 months and 90.3% at 6 months, and for proximal fistulae were respectively at 1 month, at 3 months and at 6 months 100% (1 patient died after 5 mounts with well-functioning fistulae); no PTA or surgical correction was performed in the latest group. Secondary patency rates for distal radial-cephalic fistulae were 97.6% at 6 months. . No complication occurred.

Conclusions: Our experience show that microsurgery allow to create a vast majority of distal radiocephalic fistulae with vey low incidence of failures and complications, even in diabetic patients . The same results we obtained in elbow

AUTOGENOUS SIDE-TO-SIDE BRACHIAL-BASILIC FISTULAS WITH BI-DIRECTIONAL FLOW: A NEW OPTION?

Carlo Lomonte, Francesco Casucci, Maurizio Antonelli, Nicola Losurdo, Giovanni Marchio, Annalisa Teutonico, Pasquale Libutti, Carlo Basile

Division of Nephrology, Miulli General Hospital, Acquaviva delle Fonti, Italy

Background: An autogenous brachial-basilic (BB) arteriovenous fistula (AVF) in the upper arm must be considered before prosthetic grafts in highly comorbid hemodialysis patients who had multiple failures of forearm AVFs.

Methods: Here, we describe a new technique of construction of BB-AVF: basilic vein and brachial artery are isolated. Patency of the proximal and distal vein is verified by injecting warmed (37°C) saline solution. A venotomy and an arteriotomy of 4-5 mm are performed. The two vessels are prepared for a side-to-side anastomosis. This type of anastomosis allows a bi-directional, both proximally and distally to the anastomosis itself, flow along the basilic vein. We compared these AVFs with those constructed according to the standard technique of one-stage side-artery to end-vein transposed BB-AVFs (Kaplan-Meier method with the log rank test, Student's t test for unpaired data and Fisher's exact test were utilized for the statistical analysis).

Results: The patient records pertaining to vascular access for hemodialysis over a 4-year period (April 2003-September 2007) were analyzed: 30 BB-AVFs were recorded; they were the secondary or tertiary vascular access in 30 patients: 17 patients with adequate forearm basilic vein underwent the construction of a BB-AVF according to our new technique; 13 underwent the construction of one-stage side-artery to end-vein transposed BB-AVF. The surgical time was 55 + 9 SD min in the new technique and 115 + 18 in the standard one ($p < 0.001$). Seven surgery-related complications (5 hematomas and 2 arm swellings) were recorded: 6/13 (46.2%) in the standard technique and 1/17 (5.9%) in the new technique ($p < 0.05$). Maturation rate was 93.3% (28/30 BB-AVFs could be used successfully for dialysis), time to first use was 24.5 + 6.3 days in the new technique and 37.7 + 9.1 in the standard one ($p < 0.01$). No complications related to the reverse flow in the forearm basilic vein were observed. Primary patency rate was excellent in both techniques (88.2% – median 1752 days, mean 1533 – in the new technique versus 76.9% – median 1708 days, mean 1330 days –) at the last analysis made on May 31, 2008. The difference did not reach the level of statistical significance. **Conclusions.** The new technique appears simpler, quicker and with less complications than the standard one and gives an excellent primary patency rate. Furthermore, the bi-directional flow into the basilic vein gives the possibility of having more sites available for the venipunctures of the dialysis treatment.

Lunedì, 17 Novembre 2008

ore 8,30 **Sessione di Comunicazioni Orali**

Comunicazioni C7-C12

Moderatori: *Luisa Berardinelli* (Milano), *Salvatore Mandolfo* (Lodi)

LE INFEZIONI CORRELATE ALL'ACCESSO VASCOLARE NEI CENTRI DIALISI PIEMONTESI

S. Ferrero, P. Argentero*, M. Saltarelli per conto Gruppo Regionale Accessi Vascolari UOC di Nefrologia e Dialisi, *Unità prevenzione infezioni ospedaliere, ASL TO3 - Rivoli

Le infezioni batteriche costituiscono un importante problema per i pazienti in dialisi, rappresentando circa il 15% delle cause di morte. Particolarmente rilevante è l'infezione dell'accesso vascolare, che presenta in USA un tasso di 1.3-7.2 per 100 paziente-mese ed in Europa di 3.2-5.7 per 100 pz-mese. I tassi differiscono in relazione ai diversi tipi di accesso risultando minimi per gli accessi vascolari nativi e massimi per le cannule venose centrali. Dal 2002 negli Stati Uniti sono state create reti di sorveglianza che annualmente valutano l'andamento del fenomeno.

In Piemonte (totale 23 centri dialisi) è stato condotto uno studio prospettico osservazionale in 19 centri relativamente ai tassi di infezioni batteriche ed in particolare di infezioni correlate all'accesso. I dati presentati vanno da maggio 2007 a dicembre 2007. Vengono riportati tassi di eventi per 100 pz-mese. Il tasso viene definito dal rapporto fra l'evento incidente ed il census ovvero il numero dei pazienti afferenti al centro dialisi ogni mese stratificato per tipo di accesso vascolare. Per evento incidente è stato considerato l'avvio di una terapia antibiotica e.v. Per ogni "incidente" sono stati valutati alcuni dati fra cui la causa dell'inizio della terapia antibiotica ed il trattamento antibiotico utilizzato. Tali tassi sono stati confrontati con i dati americani.

I risultati sono riassunti nella seguenti tabelle:

TAB. 1 - TIPI DI ACCESSO VASCOLARE IN PIEMONTE ED USA

	TIPO DI ACCESSO VASCOLARE		
	PIEMONTE 2006	USA 2001	USA 2006
Fav nativa	69.8%	30.9%	43%
Protesi	6.3%	40.9%	25%
Catetere permanente	21.7%	25.1%	31%
Catetere temporaneo	1.31%	3.1%	0.7%

TAB. 2 - TASSI ESPRESSI PER 100 PAZIENTI-MESE IN PIEMONTE ED USA

	FAV		PROTESICVC PERMAN		CVC TEMP		TOTALE			
	PIEM	USA	PIEM	USA	PIEM	USA	PIEM	USA		
Tot pz-mese	8048	23333	732	30903	2502	18828	153	2371	11517	75535
Media pz-mese	67.6	17.3	6.0	22.9	21	14.1	1.3	1.7	97	56
Infezione accesso locali	0.35	0.56	2.60	1.36	4.56	8.42	4.58	11.98	1.47	3.22
sistemiche	0.34	0.30	2.60	0.83	3.80	3.58	3.92	3.25	1.34	1.43
	0.01	0.25	0.00	0.53	0.76	4.84	0.65	8.73	0.19	1.78

I microrganismi isolati nelle emocolture con infezione dell'accesso, sono risultati prevalentemente staphilococchi coagulasi negativi (44% nelle infezioni CVC, 37% nelle infezioni FAV) nei dati americani, mentre sono risultati prevalentemente staphilococchi aurei (66%), nella casistica piemontese.

I dati confermano in Piemonte una buona politica di confezionamento dell'accesso con un alto tasso di FAV native. Anche i dati relativi alle infezioni risultano inferiori in totale ai dati americani e caratterizzati da una maggior percentuale di infezioni locali rispetto alle sistemiche. I microrganismi isolati mettono in evidenza una prevalenza dei microbi coagulasi-negativi sia nelle fav native che nelle cannule nei dati americani, mentre una prevalenza degli stafilococchi aurei e livello delle cannule nei dati piemontesi. Le percentuali relative ai batteri meticillino-resistenti sono sovrapponibili, mentre non sono ancora presenti in Piemonte batteri vancocina resistenti.

TYPE OF VASCULAR ACCESS AMONG HAEMODIALYSIS (HD) PATIENTS. FINDINGS OF LAZIO DIALYSIS REGISTRY

*Anteo Di Napoli*¹, *Luigi Tazza*², *Sabrina Valle*¹, *Serena Chicca*¹, *Maria Letizia Giarrizzo*¹, *Domenico Di Lallo*¹

¹ Agency for Public Health of Lazio Region

² Catholic University

Introduction: Several studies showed that patients in HD with native arteriovenous fistulae (AVF) as vascular access instead of catheters have better outcomes in term of morbidity and mortality. However, in the period 2000-2007 in Lazio region we observed a progressive decrease of the proportion of subjects with a native AVF and an increase of the proportion of catheters. The aim of the study was to evaluate the type of vascular access used among incident and prevalent HD patients throughout six years in the Lazio region.

Methods: Our retrospective study was conducted on all the patients, incident and/or prevalent in chronic haemodialysis, notified to Lazio Dialysis Registry (RDL) from 31-12-2001 to 31-12-2007. RDL is an area-based population registry, started on 30-6-1994 that collects information about vascular access since 31-12-2001. We studied a mean of 3,734 prevalent HD patients and of 768 incident HD patients by year.

Results: In 2007 we observed among prevalent (N = 4,012) and incident (N = 776) HD patients these proportions. First Native AVF: prevalents = 85.1%, incidents = 68.7%; Arteriovenous Graft: prevalents = 2.3%, incidents = 1.0%; Catheters: prevalents = 12.7%, incidents = 30.3%. In 2001-2007, among prevalents, we found a 6.8% decrease of the proportion of native AVF and a 6.5% increase of catheters. The proportion of native AVF by year was: 91.9%, 90.6%, 89.6%, 88.5%, 86.9%, 86.1%, 85.1%; of catheters: 6.2%, 7.0%, 7.8%, 9.3%, 10.4%, 11.5%, 12.7%. It is remarkable that the ratio between native AVF and catheters decreased from 14.8 in 2001 to 6,7 in 2007. In 2002-2007, among incident patients, we did not observe a linear trend in the frequency of vascular access use. The proportion of native AVF by year was: 76.0%, 71.8%, 77.4%, 72.4%, 61.8%, 68.7%; of catheters: 23.4%, 25.6%, 21.5%, 26.7%, 37.4%, 30.3%. The ratio between native AVF and catheters was 2.7 in the whole period; in 2007 was 2.3.

Conclusions: The progressive decrease of native AVF and increase of catheters is worrying. However, in Lazio region the proportion of patients with native AVF is still high. We can suppose that the trend of this ratio reflects the progressive ageing of the population of HD patients, with an increase of co-morbidities, such as diabetes.

SALVATAGGIO DELLE FAV MEDIANTE PTA: LA NOSTRA ESPERIENZA IN 36 MESI

Comelli S., Comelli C., Savio D., Di Maggio L., Forneris G., Gandini G.

Servizio di Radiodiagnostica, Ospedale S. Giovanni Bosco, Torino

Istituto di Radiologia Diagnostica ed Interventistica, Università degli Studi di Torino

Servizio di Nefrologia e Dialisi, Ospedale S. Giovanni Bosco, Torino

Obiettivi: La PTA delle stenosi delle FAV dialitiche rappresenta una metodica ormai ampiamente consolidata. Lo scopo di questo studio è confermare l'efficacia di questa tecnica nel preservare l'accesso dialitico con particolare attenzione ai cateteri da PTA ad alta pressione.

Materiali e metodi: Da maggio 2005 a maggio 2008 sono state effettuate 95 procedure in 66 pazienti. Di ciascun paziente, oltre alla scheda anamnestica, sono stati presi in esame tutti i dati relativi al tipo di FAV confezionata, alla sede d'insorgenza delle stenosi ed alle procedure effettuate per il loro trattamento, inclusi i dati relativi al materiale utilizzato ed alle pressioni d'insufflazione dei diversi cateteri da PTA. Sono stati considerati infine la pervietà primaria della FAV, il successo tecnico, la pervietà e l'efficacia emodialitica durante il periodo preso in esame.

Risultati: Non si sono mai verificate rotture dei vasi trattati o altre complicanze maggiori durante l'esecuzione delle PTA né rottura dei devices utilizzati, anche superando talora le pressioni nominali. La percentuale di successo tecnico al termine del trattamento (definita dalle linee guida come assenza di stenosi residue superiori al 30% e ricomparsa del thrill in sede di accesso dialitico), indipendentemente dal device, è stata del 100%. Ad oggi (follow up medio: 13,4 mesi) 61/66 pazienti (92,4%) presentano regolare pervietà e buon funzionamento della FAV, mentre 5/66 pazienti (7,6%) sono andati incontro a trombosi con necessità di confezionamento di un nuovo accesso emodialitico. Inoltre 81/95 (85,3%) procedure sono state eseguite con cateteri ad alta pressione: 62/66 pazienti (94%) hanno ricevuto almeno un trattamento con tali devices, e di questi solo 3 (pari al 4,8%) sono andati incontro a trombosi della FAV.

Conclusioni: Dalla nostra esperienza, in accordo con altri studi, emerge come tutte le stenosi possano essere trattate con successo con cateteri a palloncino ad alta pressione con pressioni di insufflazione fino ed oltre 30 atm. Tale tecnica garantisce, a parità di costi, risultati analoghi se non superiori rispetto ad altre procedure alternative alla PTA convenzionale.

VASCULAR ACCESS FOR HEMODIALYSIS IN PERITONEAL DIALYSIS PATIENTS: A CONTROVERSIAL ISSUE

Maurizio Gallieni, Giusy Chiarelli, Sabina Pasho, Giuditta Fallabrino, Diego Brancaccio
Nephrology and Dialysis Unit, San Paolo Hospital, University of Milano, Italy

Given the known benefit of AV fistulas versus other vascular access types on outcomes in hemodialysis (HD), it is important that patients who need to convert from peritoneal dialysis (PD) to HD have a mature AV fistula at the time of conversion.

We undertook a systematic literature review on the issue of vascular access in PD patients.

Our aims were to increase awareness of the need for vascular access planning in adult PD patients, describe what is and is not known about this topic, and describe a research agenda which will help guide future decision making to improve the outcomes of patients.

How many PD patients need a vascular access? Data from the 2004 Italian PD registry show an annual drop out rate of 32%, and in particular a shift to HD in 11.2% of patients. Thus, in at least 10% of patients we should be able to foresee the necessity for and plan the creation of a vascular access.

Are there available data to guide clinical practice decisions? A landmark study (Beckingham et al. Lancet 1993;341:1384-6) suggests that a back-up vascular access is not necessary in PD patients. They studied 176 patients who started continuous peritoneal dialysis (CAPD) and were provided with an AVF as a “backup”. They found that 94% of fistulae were never used for HD and 70% of AVF were not functioning when needed. Thus, the authors concluded that creating backup fistulae in CAPD patients to allow emergency access for HD was neither successful nor justifiable. However, the question may not be whether prophylactic AVF is required in all PD patients, but rather when to plan AVF in PD patients. Indeed, most of the subsequent studies concluded that permanent vascular access should be constructed only in PD patients with evident treatment failure. **Current Guideline recommendations.** In current PD guidelines no detailed criteria defining PD failure or high risk patients are provided. Similarly, no recommendations regarding access creation and timing are available.

Conclusions. 1. While it is not advisable to provide all PD patients with an AVF, it seems to be a good practice in selected PD patients, but there are no studies supporting this view. 2. Predictors of PD failure or high risk PD patients are not well described in the literature. Thus, currently it is not feasible to select PD patients who can take advantage of an AVF. 3. The timing of AVF creation in high risk PD patients (if they can be identified) is not well established.

Given that 10% of PD patients every year convert to HD, there is a definite need for more rigorous recommendations on how to proceed in vascular access creation for this group of patients.

CORREZIONE DELLA STENOSI DELLA FISTOLA ARTEROVENOSA (FAV): IL JUMP-GRAFT È L'OPZIONE MIGLIORE NELLE FAV DELL'AVAMBRACCIO?

V. Bedogna G. Lipari*, A. Cavallini*, A. Manzoni*, G.C. Mansueto°, F. Gulino*, E. Melillo, O. Caruso*, E. Baggio*, N. Tessitore

Divisione di Nefrologia *Dipartimento di Scienze Chirurgiche - Area Organizzativa Semplice di Chirurgia Vascolare ° Dipartimento di Scienze Morfologiche Biomediche Università ed Azienda Ospedaliera di Verona

Introduzione: Il trattamento delle stenosi della FAV sia native che protesiche si avvale abitualmente sia della radiologia interventistica che di diverse tecniche chirurgiche. Riportiamo la nostra esperienza di trattamento di FAV con stenosi mediante posizionamento di jump-graft (JG), (inserimento di un segmento di protesi in PTFE in sostituzione del tratto di vena stenotico) confrontando questa tecnica chirurgica con il tradizionale allestimento di una neoanastomosi (NEO) o con la correzione mediante angioplastica (PTA).

Scopo dello studio: Valutare nella correzione delle stenosi della FAV la sopravvivenza primaria post-procedura e il rischio di restenosi dopo posizionamento di un JG versus NEO e versus PTA.

Pazienti e metodi: sono stati valutati 123 pazienti con FAV all'avambraccio, con stenosi significative.

Caratteristiche principali: Dopo l'intervento le FAV venivano rivalutate con angiografia e/o eco-color-doppler su indicazione clinica o in seguito a variazioni del flusso monitorato con Transonic; in ogni caso gli accessi venivano rivalutati strumentalmente al termine del follow-up.

N [^]	M/F	Età media	Diabete	
JG	37	22/15	60,8 ± 13,6	27 %
NEO	28	19/9	61,1 ± 13,8	11 %
PTA	58	42/16	60,6 ± 13,1	28 %

Risultati: l'analisi delle curve di Kaplan-Meier ha mostrato una sopravvivenza primaria del JG sovrapponibile a NEO ma significativamente superiore a PTA. All'analisi di Cox il rischio relativo di restenosi di JG non era significativamente superiore a NEO ma risultava inferiore al trattamento con PTA.

KM	JG vs NEO (p= 0.145)	JG vs PTA (p= 0.0014)
Cox	1,78 [C.I. 95 %; 0,73-4,36; p=0.202]	0,38 [C.I. 95 %; 0,18-0,77; p=0.008]

Conclusioni: Il trattamento della stenosi della FAV con JG consente un risparmio del patrimonio venoso pungibile (appannaggio sinora della sola PTA) con rischio di restenosi paragonabile alla classica NEO e inferiore a PTA, che rimane comunque sempre la metodica con minore invasività. È quindi un eccellente metodo di correzione della stenosi della FAV dell'avambraccio, e forse attualmente la prima scelta chirurgica nel trattamento di questo tipo di lesione.

VENOUS ANEURYSMS IN THE VASCULAR ACCESS FOR HAEMODIALYSIS: ANATOMO-PATHOLOGICAL PICTURES AND NOTES OF SURGICAL TECHNIQUE

M. Zaramella, F. Tosato, F. Campanile, F. Pilon, D. Danieli, D. Milite

Vascular and Endovascular Surgery Unit, San Bortolo Hospital, Vicenza, Italy

Purpose: purpose of this retrospective study is to evaluate the anatomic-pathological characteristics of the venous aneurysms in the vascular access for haemodialysis and the surgical techniques to repair them. **Methods:** from April 2004 to April 2008, 32 patients have been observed with venous aneurysms on vascular access, 21 (65.6%) in haemodialysis and 11 (34.4%) already kidney transplant recipients. The middle age was of 57,8 years (s.d. 14,6), the middle crossbeam diameter of the aneurysm was 4,3 cm (s.d. 0,9) and the middle life of the vascular access was of 78,5 months (s.d. 51,9). The venous aneurysm has been repaired in all patients (7 in urgency, 25 in election). The vascular access was saved in 12 patients in haemodialysis: P.T.F.E. grafts, T-T reconstruction and tangential reductions of the venous aneurysm with placement of metal mesh in 7, 1, 4 cases respectively were performed. Histological examination of the aneurysmatic vein and of the adjacent lines not aneurysmatic were obtained in all cases. **Results:** The primary patency rates at 6 month was 57% for the P.T.F.E. and 100% for the aneurysms reduction. The patient treated with T-T reconstruction developed after 8 months a new aneurysm. The histological examination has underlined a marked fibroblastic proliferation of the muscular cowl with fragmentation and loss of the elastic fibers and substitution of the muscular component is in the segments aneurysmatic that in those not aneurysmatic. **Discussion:** the autogenous vascular access have an aneurysmatic evolution in the 10% of the cases with tall risk of rupture. To the histology a general fibrous degeneration of the arterialized vein is observed. Further studies are necessary to define the factors predisposing the aneurysmatic evolution. **Conclusions:** the optimal surgical choice to save such accesses seems to be the use of an external metal mesh.

Lunedì, 17 Novembre 2008

ore 12,00 **Sessione di Comunicazioni Orali**

Comunicazioni C13-C18

Moderatori: *Massimo Punzi* (Salerno), *Mario Querques* (Foggia)

ANGIO-CT MS IN THE STUDY OF THE CENTRAL VENOUS AXES WHICH PLANNING ENDOVASCULAR TREATMENT: STUDY COMPARISON WITH FLEBOGRAPHY

*D. Patane** , P. Malfa* , W. Morale, G. Seminara, D. Spanti, G. L'Anfusa*, E. Caudullo*, C. Incardona, D. Di Landro*

*Angiografia and Intervention Radiology,

Division of Nephrology and Dialysis - Az.Osp. Cannizzaro Catania, Italy

Introduction: The failure of vascular access for haemodialysis and his loss may depend on the difficulties of unloading of superficial and deep vein circulation for the presence of an obstruction or haemodynamically significant stenosis on a central venous leg, which generally affect the anonymous tract - succlavio or superior vena cava. Early intervent is crucial in functional recovery of the vase, and in safeguarding the FAV. Permit from interventional radiology, in a significant percentage of cases, an optimal treatment and mini-invasive, but especially for the recovery of emodialitic access. Our experience with MS Angio-CT and software for reconstruction for therapeutic planning stenosis or obstructive of central venous axes.

Materials and methods: 35 patients were studied with Angio-TC MS (GE 16); examining venous is acquired (120-180 sec. after infusion of mdc); were then used software vascular reconstruction: Autobone for removal bone , Vessel Analysis to measure of size and length, MIP thin, curved and MPR. Within one week was made a comparison with flebographic study. The tree vein has been divided into 7 segments and tested in double-blind, distinguishing between patent segments, stenosis of 50-70%, > 70%, occlusion and collateral circles.

Results: There was a very good correspondence in all segments examined for patency, stenosis > 70%, occlusion and collateral circles, with high sensitivity (98.3%), specificity (96.8%) and diagnostic accuracy (97.3%); the application of binomial test showed a very significant correlation ($r = 0.99$) for all patients and in all segments except vascular stenosis between 50-70% if the CT tends to a slight overstatement.

Discussion and Conclusions: In the district central venous feel useful means of imaging techniques to the second level such as the Angio-TC MS. Both indication of endovascular treatment, through the implementation of a preliminary examination Angio-TC MS. This examination is able to highlight the injuries that can benefit from endovascular treatment and to identify those certainly insurmountable, too broad, that has not benefited from the treatment itself. But even to plan with precision and accuracy of endovascular treatment indicating the type of injury (stenosis or obstruction), the seat and extension, the jars in question, like vases upstream and downstream of the lesion and the presence of collateral circles. The Angio-CT MS with software specific reconstruction, carried out properly and carefully rebuilt represents an important means available for diagnostic and therapeutic planning.

PROTESI BIOLOGICHE E SEMIBIOLOGICHE PER GLI ACCESSI VASCOLARI EMODIALITICI: RISULTATI A DISTANZA

L. Berardinelli, C. Beretta, M. Raiteri, A. Giussani, A. Pasciucco

Fondazione Ospedale Maggiore Policlinico, MARE Milano U.O. Chirurgia Generale e dei Trapianti di Rene

Introduzione: Nella costruzione dell'accesso vascolare protesico (AP), i materiali biologici e semibiologici sono tuttora poco impiegati, soprattutto negli Stati Uniti, mentre ampia diffusione in tutto il mondo ha ottenuto il PTFE nelle sue molteplici varianti, nonostante l'alta incidenza di complicanze e la ridotta durata che ne accompagna l'uso.

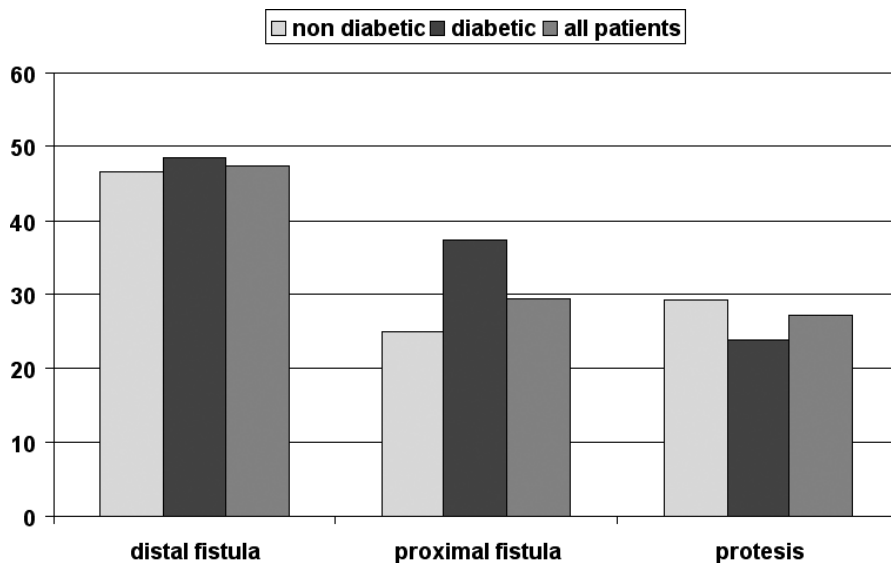
Pazienti e metodi: Fin dall'inizio della nostra esperienza nel campo degli accessi protesici per emodialisi nel paziente complesso, abbiamo sempre preferito l'utilizzo di materiali biologici o semibiologici. Abbiamo preso in esame una serie continuativa di 746 nuovi accessi vascolari, costruiti in 553 pazienti fra il Gennaio 1990 e il Maggio 2008, impiegando materiali biologici (Gruppo I, costituito da 351 AP in vena safena omologa, 145 AP in vena mesenterica bovina, 104 AP in uretere bovino decellularizzato) e semi-biologici (Gruppo II, formato di 151 AP in collagene ovino, cresciuto su un mesh di Dacron, che rimane intruso nello spessore del collagene stesso). In questi due gruppi di accessi protesici, costruiti nello stesso periodo, utilizzando le medesime tecniche, sono state comparate la sopravvivenza primaria / secondaria, calcolandole secondo la metodica di Kaplan -Meier e valutandone le differenze col log rank. L'incidenza di complicanze maggiori (infezione e steal syndrome) sono state invece calcolate secondo l'incidenza per 1000 mesi di funzione dell'accesso protesico.

Risultati: La pervietà primaria del Gruppo I ad 1, 2 e 5 anni risulta del 54%, 41% e 30%, migliore rispetto ai tassi di sopravvivenza del Gruppo II, pari a 44%, 35% e 24% agli stessi periodi ($p < 0.01$). Più simile risulta la pervietà secondaria fra i due Gruppi, con valori del 73%, 60% e 43% per il Gruppo I, contro il 71%, 61% e 51% del Gruppo II. A 5 anni i risultati in questo secondo gruppo appaiono addirittura migliori rispetto alle protesi biologiche. Nel Gruppo I sono stati registrati 30 episodi infettivi dell'accesso vascolare e 2 steal syndromes (rispettivamente 1,3 e 0,09 per 1000 mesi di funzione che hanno necessitato di reintervento chirurgico. Nel Gruppo II, 9 furono i reinterventi per infezione ed 1 il reintervento correttivo per steal syndrome (rispettivamente, 1,8 e 0,2 per 1000 mesi di funzione).

Discussione e Conclusioni Le protesi biologiche e semibiologiche presentano una pervietà a distanza assai maggiore rispetto alle protesi in PTFE, ed assai inferiore è l'incidenza di infezioni. E' interessante notare che nei periodi tardivi le protesi semibiologiche appaiono presentare una migliore pervietà, forse dovuta alla presenza della rete di Dacron, intrusa nel collagene che ne irrobustisce la parete.

ROLE OF ADDUCIN GENES IN ARTERIOVENOUS FISTULA PATENCY IN HEMODIALYSIS PATIENTS

Cristina Tantardini, Chiara Lanzani, Marco Melandri, Nunzia Casamassima, Simona Delli Carpini, Luisa Persichini, Donatella Spotti, Giuseppe Bianchi and Paolo Manunta
Nephrology, Dialysis and Hypertension, San Raffaele University Hospital, Milan, Italy



Introduction: In hemodialysis patients with an arteriovenous (AV) fistula, access failure is primarily due to fistula stenosis, which predisposes to thrombosis and subsequent access loss. The risk for access failure differs interindividually, an observation that is independent from vascular anatomy in a significant number of patients. Access patency is limited by the development of venous intimal hyperplasia, which predisposes to fistula stenosis and subsequent thrombosis. Adducin is a cytoskeleton tetrameric protein, code by ADD1, ADD2, ADD3 genes, involved in signal transduction, cell-to-cell contact formation, and cell migration. Preliminary data indicate that the ADD1 460Trp allele is associated with enhanced production of reactive oxygen species in normal human cultured skin fibroblasts, providing an initial link between the ADD1460Trp allele, oxidative stress, endothelial dysfunction and end-organ damage, such as increased intima media thickness. Recently three separate epidemiological studies suggest a role of the ADD1 460Trp allele as a plausible candidate for intima media thickness.

Aim: To determine whether ADD1, ADD2, ADD3 and ACE genes would be an independent factor or may have a genetic interaction for predicting patency of AV fistula in hemodialysis patients.

Methods: One hundred four patients who had undergone placement of an AV fistula for initiation of hemodialysis treatment were genotyped for all gene polymorphisms. The primary end point was time from fistula placement to access failure.

Results: The mean primary AV survival was 39.25±3.16 months. AV fistula patency neither differed between diabetic (40.37±29.03) and nondiabetic (38.35±4.29). Kaplan-Meier analysis of AV fistula patency stratified by ADD1 and ADD2 genotypes resulted in a 3 fold increased risk for vascular access failure (RR 2.99 CI 1.44-6.12, p = 0.02 after correction for AV type) in those patients carrying the wild type ADD1 and the mutate ADD2 allele. All the other analysis neither single genes or gene-genes interaction yield negative results.

	Distal fistula	Proximal fistula	Distal prothesis	Proximal prothesis	total
Non diabetic patients	36	11	2	15	64
Diabetic patients	24	6		10	40
total	60	17	2	25	103

ANOVA: Type of fistula p=0.009 distal; No difference according to diabetes.

Conclusion: These preliminary data suggest that the identification of relevant genes, ADD1 and ADD2, involved in remodeling process, may indicate a novel approaches for achieving higher patency rates.

PROTESI VASCOLARE IN URETERE BOVINO: UN REALE VANTAGGIO? ESPERIENZA IN 5 CENTRI

*Forneris G. *, Agostinucci A. *, Gaiter A., Navino C., Sicuso C., Giorcelli G.*

Divisione di Nefrologia e Dialisi e Chirurgia Vascolare Ospedale Giovanni Bosco, Torino.

Divisione di Nefrologia e Dialisi, Aosta

Divisione di Nefrologia e Dialisi Ospedale Maggiore, Novara

Divisione di Nefrologia e Dialisi Ospedale Carle, Cuneo

Divisione di Nefrologia e Dialisi Ospedale Mauriziano, Torino

Il lavoro raccoglie retrospettivamente i risultati degli impianti con protesi vascolare in uretere bovino (Synergraft model 100) eseguiti in 5 centri di Piemonte-Valle D'Aosta dal 5/2003 al 10/2007. Trentadue pazienti sono stati sottoposti ad intervento (distribuzione nei centri degli impianti 13,10,4,3,2 protesi), M/F(16/16), età 66 ± 9 anni (47-84), età dialitica mediana 22 mesi (0-173). Il 62.5% degli interventi sono stati eseguiti dal nefrologo e il 37.5% dal chirurgo vascolare e nefrologo insieme. L'intervento è stato eseguito in 28 casi in anestesia locale e in 4 in anestesia plessica o narcosi. In 9 pazienti si trattava del primo accesso vascolare, nei rimanenti si registravano precedenti fallimenti di fistola (range 1-6). In 17 pazienti la configurazione era a loop, a J-U in 9, retta in 4 e un breve ponte in 2 casi. Il successo tecnico immediato si è osservato nel 93% degli interventi. Il follow up medio è stato di 384 giorni (0-1530). Edema post operatorio si è osservato in 6 pazienti, risoltosi in 5 casi. Alla fine del follow up 19 protesi erano in uso, 7 sono fallite per trombosi, 2 sono state rimosse per ischemia o dilatazione aneurismatica; 2 pazienti sono deceduti con protesi funzionante. L'embolectomia con fogarty è stata eseguita con successo in 7 eventi trombotici, mentre una PTA si è resa necessaria in 3 casi di stenosi (2 sulla anastomosi venosa e 1 sulla vena efferente distalmente). In un paziente in cui l'edema postoperatorio persisteva 2 mesi dopo l'intervento l'angiografia ha messo in evidenza un plesso valvolare ascellare trattato con successo con PTA. Altri 2 aneurismi sono riferiti. Due complicanze infettive (6,2%) sono state risolte con terapia ATB o con resezione e interposizione di altro graft. L'incidenza di eventi avversi che hanno richiesto una procedura è stata di 0.9 ogni 1000 giorni di osservazione. La sopravvivenza primaria è stata del 66% and 45% a 6 e 12 mesi. La sopravvivenza assistita del 79% e 65% a 6 e 12 mesi rispettivamente. Complessivamente i risultati di questa casistica sono intermedi rispetto ad altre esperienze riportate in letteratura con l'uretere bovino. L'impressione sulla maneggevolezza operatoria è molto positiva ma la tendenza alla dilatazione aneurismatica si conferma essere il tallone d'Achille di questa protesi. Anche la puntione, nonostante l'affinità del materiale alla palpazione esterna con la vena nativa, non sempre è più agevole rispetto al PTFE. Se l'uretere bovino (che non è attualmente più disponibile) possa essere realmente un passo avanti nel campo degli accessi protesici rimane da definire, in quanto i noti vantaggi ma anche gli svantaggi dei graft biologici sono presenti con il modello utilizzato in questa esperienza.

THE USE OF THE VENAE COMITANTES IN THE CONSTRUCTION OF ARTERIOVENOUS FISTULAS: RETROSPECTIVE EVALUATION OF OUR EXPERIENCE

W. Morale, D. Patanè, G. Seminara, C. Incardona, P. Malfa*, G. L'Anfusa*, E. Caudullo*, D. Spanti, M.L. Mandalà*, D. Di Landro*

Dipartimento di Nefrologia e Dialisi *Diagnostica per immagini – Angiografia e Radiologia Interventistica Azienda Ospedaliera Cannizzaro, Catania (Sicilia)

Abstract: Objective. In order to estimate the outcome of arteriovenous fistula (AVF) for haemodialysis, we reviewed our experience in construction of AVF using the venae comitantes, in patients without the possibility of finding an adequate superficial vascular territory. Retrospective evaluation of our experience.

Materials and Methods: At the Division of Nephrology and Dialysis Cannizzaro Hospital of Catania (Sicily), in the last three years: between January 2005 to December 2007 were carried out 788 surgical operations on vascular access: of which nr. 502 arteriovenous fistula using a natives veins (72%), nr. 15 issue of arteriovenous grafts (2%) and nr. 180 plants permanent venous catheters (26%), 91 other surgery on favourite for complications on AVF (aneurysm, thrombosis, ligation of the fistula). Out of surgical activity on the vascular accesses have been identified nr. 34 patients affected by end stage renal failure with construction AVF using deep venous circle. Of these, 26 patients we performed an anastomosis directed between brachial artery and vein comitans. The immediate success, meant as presence of thrill to end of the anastomosis (primary patency) accounted for 84% (nr. 22) while the primary failure (post-operative immediate failure) of the AVF was present in 3 patients (12%) an further failure has happened like early failure (4%), defined as a failure within the first 6 weeks from its construction. Out of 22 patients with functioning AVF, 8 (36%) have requested a second surgical participation for a procedure of additional superficialize the fistula. Some of these involved utilizing interposition of prosthesis grafts in order to allow accessibility with AVF. Primary accessibility of AVF has been equal to 64% (nr. 14/22 patients), accessibility assisted secondary to ulterior review of AVF has been altogether equal to 91% (nr. 20/22 patients). Considering the 26 approaches of AVF with vein comitans the total patency to 50 weeks was of 62%.

Conclusions: Since our experience utilizing interposition of prosthetic grafts to allow accessibility with unloading the venae comitantes have not provided encouraging result. We believe that for an appropriate exploitation, it is better to use venae comitantes for a favorite require the use of native vein and that they have some features anatomical and functional specifications. To succeed to realize a AVF with is gone native taking advantage of deep the venous circle uses with the vein comitans represents however a realizable goal.

STENOSIS OF ARTERIOVENOUS FISTULA (AVF) IN HEMODIALYSIS (HD) PATIENTS IS CHARACTERIZED BY REDUCED ANGIOGENESIS AND INCREASED FIBROSIS WITHIN THE ADVENTITIA

A. Loverre, S. Simone, S. Porreca, C. Capobianco, F.P. Schena, G. Pertosa, G. Grandaliano
Nephrology, Dialysis and Transplantation Unit, Department of Emergency and Organ Transplantation, University of Bari, Italy

Vascular access failure is the main cause of morbidity in HD. Adventitial remodelling has been recently suggested to play a key pathogenic role in AVF stenosis, the major cause of vascular access failure. The aim of the present study is to evaluate adventitial neoangiogenesis and fibrosis in AVF stenosis and to elucidate the molecular mechanisms underlying these events. We enrolled 44 patients undergoing surgery for AVF creation, 10 of them (mean age 52, range 33-72 years) presented AVF failure, with histologically-proven AVF stenosis (wall/lumen ratio >1). A venous fragment of AVF was collected during creation and revision of the vascular access. Fibrosis grade was evaluated by Masson's trichrome and quantified by a computerized image analysis system. The expression of CD34 (an endothelial cell marker), VEGF and its receptor Flk1, alpha-smooth muscle actin (alpha-SMA), vimentin, total PDGF- α receptor and its phosphorylated (activated) form were investigated by confocal microscopy. In native AVF, we observed a high expression of CD34 localized on the cell surface of endothelial cells lining the lumen of the vein and in the vasa vasorum within the vessel wall. In stenotic AVF, although we observed an increase in the venous wall thickness, CD34+ cells were significantly reduced, in particular within the adventitia (native AVF 3.6 ± 3 , stenotic AVF $.5 \pm 2$, $p < .01$). As for CD34 also for Flk-1 we observed a striking and statistically significant reduction at the adventitial level of failed AVF (native AVF 13.1 ± 3.8 , stenotic AVF 7.8 ± 1.6 $p = .009$), while we did not observe any change in VEGF expression. Interestingly, there was a direct and significant correlation between CD34 and Flk-1 protein expression ($r = .41$, $p < .05$), suggesting a primary role for this receptor in the reduced angiogenesis within the adventitia. In this region, we observed a significant increase in deposition of extracellular matrix (native AVF 1.6 ± 7 , stenotic AVF 7.2 ± 2 , $p < .05$). Adventitial fibrosis was characterized by a significant increase in α -SMA+ cells (native AVF $.01 \pm 0$, stenotic AVF $.06 \pm 0.04$, $p = .08$). Most of these cells within the failed, but not native AVF were myofibroblast (α -SMA+/Vimentin+). Interestingly, the extent of fibrosis was inversely correlated with Flk-1 protein expression ($r = .57$, $p = .002$) and directly correlated with α -SMA expression ($r = .56$, $P = .005$). Finally, most of adventitial myofibroblast expressed high levels of PDGF- α receptor. The role of this signalling molecule in the activation of these cells was confirmed by the observation of a marked up-regulation of its phosphorylation in the failed AVF. Our data suggest that AVF failure is characterized by a reduction in adventitial angiogenesis and an increase in adventitial fibrosis potentially resulting in an abnormal vascular remodeling that, in turn, may promote AVF stenosis. In this context both VEGF and PDGF may play a key pathogenic role and represent potential therapeutic targets.

Lunedì, 17 Novembre 2008

Ore 13.00-14.30 **Sessione Poster**

Moderatori-Coordinatori: *Sergio Papagni* (Bisceglie), *Renzo Tarchini* (Mantova)

Poster P1-P5

Intervistatore: *Giuseppe Bonforte* (Como)

Poster P6-P10

Intervistatore: *Antonio Carnabuci* (Roma)

Poster P11-P15

Intervistatore: *Michele Di Dio* (Foggia)

Poster P16-P20

Intervistatore: *Franco Galli* (Pavia)

Poster P21-P25

Intervistatore: *Salvatore Mandolfo* (Lodi)

Poster P26-P30

Intervistatore: *Sergio Papagni* (Bisceglie)

Poster P31-P35

Intervistatore: *Venerio Pensalfini* (Roma)

Poster P36-P40

Intervistatore: *Stefania Pizzarelli* (Roma)

Poster P41-P45

Intervistatore: *Mario Querques* (Foggia)

Poster P46-P49

Intervistatore: *Renzo Tarchini* (Mantova)

ESPERIENZA PROSPETTICA MULTICENTRICA CON UN NUOVO URETERE BOVINO DECELLULARIZZATO, IMPIEGATO PER LA COSTRUZIONE DI 207 ACCESSI PROTESICI PER L'EMODIALISI

L. Berardinelli^o, E. Pozzoli^o, A. Sturniolo*, N. Grandolfo§

^o U.O. Chirurgia Generale e dei Trapianti di Rene Fondazione Ospedale Maggiore Policlinico, MARE Milano

* U. O. Chirurgia Vascolare Università Cattolica S. Cuore, Cl. Columbus, Roma

§ U.O Chirurgia Vascolare CBH, S.Rita, Bari

Introduzione: Scopo di questo studio consiste nel presentare i risultati di un ampio studio prospettico multicentrico, osservazionale riguardo all'uso di una nuova protesi biologica, vale a dire di un uretere bovino decellularizzato, impiegato come protesi vascolare per costruire gli accessi emodialitici.

Materiali e Metodi: Lo studio multicentrico è stato condotto per un periodo di oltre 5 anni, tra il novembre 2001 e il gennaio 2007 in 3 centri di chirurgia vascolare italiani che hanno arruolato 193 pazienti uremici problematici per costruire 207 accessi vascolari protesici (198 sull'arto superiore e 9 sulla coscia). La selezione del materiale protesico non è stata randomizzata, ma l'uretere bovino è stato impiegato come la migliore protesi nei casi più complessi.

Risultati: Al 31 gennaio 2007, 141 accessi vascolari protesici (68,1%) sono funzionanti da 1 a 63 mesi per un follow-up medio di $20,1 \pm 14,4$ mesi, 111 di questi (53,6%) senza alcuna complicanza. 66 protesi erano andate incontro ad insuccesso, prevalentemente per trombosi o exitus, non correlata all'accesso vascolare. La pervietà primaria è risultata del 62%, 56%, 50% e 49% al 1°, 2°, 3° e 5° anno rispettivamente, senza differenze statisticamente significative nei 3 gruppi. La pervietà secondaria ha raggiunto valori dell'80%, 75%, 74% e 50% agli stessi periodi, per un totale di 2949 mesi di funzione. 74 reinterventi sono stati necessari per mantenere pervi 54 accessi protesici, posizionati in 46 pazienti. La causa più frequente di reintervento è stata la trombosi (0,2 per anno-protesi) e la formazione di aneurismi veri (0,036 per anno- protesi), valori assai più bassi se comparati a quelli riportati in letteratura per le protesi in PTFE.

Discussione e Conclusioni: Il tasso totale di infezione è del 2,4% con il 97,1% delle protesi libero da infezione ad un anno: questi valori sono assai favorevoli se paragonati con la percentuale di infezione del 9-10% riportati per gli accessi protesici in PTFE nelle migliori serie. Dalla nostra esperienza appare come l'uretere bovino decellularizzato offra un'ottima maneggevolezza chirurgica, una bassa incidenza di infezione/ipertrofia miointimale e risultati a lungo termine soddisfacenti anche in pazienti complessi.

OUTCOME OF VASCULAR IMPLANTS FOR ARTERIOUS-VEIN FISTULAS (AVF) in DIALYSIS PATIENTS

M. Piva, A. Sacco, A. Chiozzi*, P. Scaramuzza, F. Stoppa, R. Medea, T. Pati, A. Ambrogio, O. Garizzo, A. Bernardi*

Renal Unit ; *Vascular Surgery Unit, Azienda ULSS 18 Rovigo Italy

In the latest three years 255 interventions for AVF were performed: distal native AVF: n. 66 (26%); reinterventions: 132 (47%) in patients with chronic renal failure. In the diabetic patients with IRC: distal native AVF: n. 13 (5%); reinterventions: n. 14 (100%). Vascular implants: total n. 30 (12%): with PTFE simple vascular graft: n. 16 (53%) and with PTFE vascular graft "Diastat": n. 14 (47%). In our older patients on RDT the use of vascular implants is often mandatory for lacking of native venous vessels. The duration of vascular graft was poor especially for PTFE "Diastat" grafts. For PTFE simple graft the mean duration was 10,2+/-4,6 months. For these grafts the surgical or medical (with rTPA) rehabilitation was possible. For PTFE "Diastat" graft the incidence of thrombosis was very high: the mean survival without thrombosis was 8,7+/- 7,9 months; in our cases only two grafts are still functioning. The rehabilitation was always impossible either with rTPA or surgical intervention. The histological observation of removed graft (16 months later) showed anastomosis occlusion with a fibrocellular matrix, and intimal hyperplasia. Focal regional hemorrhage. The luminal fibrotic tissue was scattered with lipids and foamy macrophages. No cholesterol clefts nor calcium crystals was found in the sample.

UTILIZZO DELLE PROTESI BIOSINTETICHE OMNIFLOW II PER EMODIALISI

Morosetti M.(1), Pisani G.(1), Frattarelli D.(1), Dominijanni S.(1), Cipriani S.(1), Bruno F.(1), Fortunato L.(1), Predazzi I.M.(2)

(1) UOC Nefrologia e Dialisi, Ospedale GB Grassi, Azienda ASL RMD, Ostia Lido, Roma

(2) Dipartimento di Biopatologia, Università "Tor Vergata", Roma

Nel nostro Centro si utilizza materiale protesico quando non esistono altre possibilità di creare una fistola artero-venosa nativa quale accesso vascolare per emodialisi. Risulta evidente che, in tali circostanze, l'impiego di qualsiasi tipo di protesi risente di un elevato numero di complicanze e limitata sopravvivenza.

Scopo dello studio: Valutare la protesi biosintetica Omniflow II (Distrex) in termini di sopravvivenza e complicanze.

Materiali e metodi: La Omniflow II consiste in un tubo formato da una rete di dacron, impiantato sottocute di ovini e quindi opportunamente rimosso e sterilizzato. Ne risulta una protesi con le caratteristiche di resistenza di un materiale sintetico e la biocompatibilità di un materiale biologico. Abbiamo analizzato retrospettivamente la sopravvivenza e la percentuale delle complicanze, in particolare trombosi, pseudoaneurisma, rottura e infezione, delle protesi posizionate presso il nostro reparto dall'anno 2001 all'anno 2008.

Gli interventi sono stati eseguiti sempre dai medesimi operatori e con tecnica chirurgica costante. Un totale di 38 protesi Omniflow II (29 "rette", 9 "loop"), sono state impiantate su 34 pazienti (26 F, 9M), con età media di 69,3±15,9 anni ed età dialitica di 12,6±7,7 anni al momento dell'intervento.

Risultati: La protesi si è rivelata di facile impianto e utilizzo per il trattamento emodialitico. L'accesso vascolare è stato utilizzato in media dopo 9,5 ± 4,5 giorni.

Dall'analisi descrittiva del campione di 33 procedure selezionate (in 5 casi non erano disponibili i dati necessari), la sopravvivenza nel tempo è risultata come segue. Un mese dopo l'impianto, risultavano funzionanti l'82% delle protesi (3 episodi di trombosi risolti); 3 mesi dopo il 61% (5 episodi di trombosi risolti); 6 mesi dopo il 45%; a distanza di 1 anno il 33% (1 reintervento per trombosi); il 24% risultavano funzionanti dopo oltre un anno.

La sopravvivenza massima rilevata è stata di 62 mesi.

Due casi di pseudoaneurisma a protesi funzionante sono stati risolti confezionando un ponte di protesi. In un unico caso si è verificata infezione.

Dai dati disponibili, la vita media di una protesi Omniflow II risulta essere di 14,8±16,9 mesi.

Conclusioni: La protesi Omniflow II rappresenta nella nostra esperienza un valido strumento quando non esiste la possibilità di creare una fistola nativa. Il materiale risulta di agevole utilizzo chirurgico. Il posizionamento di aghi fistola è altrettanto agevole. L'incidenza di complicanze risulta inferiore rispetto a quella degli altri materiali protesici, in accordo con quanto riportato in Letteratura. La sopravvivenza di questo tipo di protesi, influenzata anche dalle caratteristiche cliniche del paziente, non risulta diversa da quella di altre protesi impiegate.

PROTHESIS AND FISTULAS SURVIVAL IN DIABETICS AND NON DIABETICS PATIENTS: OUR EXPERIENCE

Melandri M., Tantardini C., Lanzani C., Socci C.*, Slaviero G., Manunta P., Spotti D.
IRCCS H San Raffaele, Nephrology and Surgery* Divisions, Milan, Italy

Introduction: survival of vascular access is a main problem for hemodialized patients and represents a major problem in term of morbidity, mortality and costs.

Aim: to compare survival of different type of vascular access in diabetic and non diabetic patients.

Patients: materials and methods: 574 vascular access were prepared in our hospital in more than 20 years of activity in 320 patients, 158 of them were diabetics (41.3%). We analyse the data of the 526 access utilized in our hospital: 264 native distal fistulas, 66 native proximal fistulas, 36 distal prothesis and 160 proximal prothesis.

Statistical analysis were made as Kaplan-Meier survival analysis and Log Rank test with SPSS 11 for MAC.

Results: Median survival of our access was 19 months (2-242); 63% at 1 year, 44% at 2 years, 12% at 5 years. We observe a significantly greater total survival of distal fistulas, compared to the others ($p=0.01$). Proximal fistulas and prothesis present similar results in the first three years (1, 2, 5 years respectively 63%, 47%, 28% distal; 69%, 39%, 18%, proximal; 60%, 40%, 12%, prothesis). There are not differences in survival between distal and proximal prothesis. Vascular access after the first, show a lower survival independently from the type: 1st access (1, 2, 5 years) 66%, 49%, 27%, 2nd access 64%, 36%, 16%, 3rd access 56%, 42%, 8%, successive access 35%, 19%, 16% ($p=0,0001$). Global survival of vascular access in diabetic patients was lower than in non-diabetics: 58% vs 67%, 38% vs 49%, 19% vs 24%, $p=0,03$ (1, 2, 5 years), but first access survival is the same in the two groups (64% vs 67%, 47% vs 50%, 28% vs 26%) with the same distribution of the type of access. Worse results in successive access in diabetic patients cause the observed difference.

Conclusions: also in our experience native distal fistula is the best access, but the results of prothesis are not significantly inferior than proximal native fistulas during the first years of use. Access problems in diabetics become relevant only after the first one.

QUANTO CI MANCANO QUELLE PROTESI BIOLOGICHE

Pezzotti P., Ebrahimi R.

Centro di Riferimento Regionale per gli Accessi Vascolari , S.O.D. di Chirurgia Vascolare, Azienda Ospedaliero Universitaria, Ospedali Riuniti - Ancona

Il perfezionamento delle tecniche dialitiche e la senescenza delle fistole artero-venose ha posto il problema dell'allestimento di accessi vascolari.

L'utilizzo di materiale protesico è diventata una pratica comune quando non sono più disponibili vene superficiali idonee.

In realtà le protesi utilizzate mutuata dalla chirurgia vascolare non sono state concepite per essere punte periodicamente e ben presto hanno manifestato i loro limiti: lacerazioni, infezioni, trombosi e la non sempre facile compatibilità ai calibri dei vasi nativi. Queste considerazioni hanno stimolato anche l'utilizzo di materiale biologico di derivazione umana e animale nella convinzione che questo potesse comportarsi in modo simile ai vasi nativi.

Al Centro di Riferimento Regionale per gli Accessi Vascolari della Regione Marche, giungono, generalmente, pazienti con scarso patrimonio vascolare residuo, generato dai molteplici interventi subiti in altre Sedi; in tali pazienti ricorre frequentemente la necessità dell' impianto di protesi.

La nostra esperienza con le protesi biologiche è iniziata nel 1991 con l'utilizzo della vena safena omologa crioconservata in alternativa a protesi sintetiche. Il materiale venoso si otteneva dallo stripping della safena eseguito a scopo terapeutico.

Abbiamo utilizzato la safena omologa per l'allestimento di 208 accessi vascolari emodialitici; in nessun caso si è registrata infezione dell'innesto, in 6 casi si è manifestata flogosi risoltasi con terapia cortisonica.

I problemi che hanno caratterizzato l'impiego di questo materiale, e che ci hanno messo nella condizione di non poterlo più utilizzare, sono stati la mancata standardizzazione delle tecniche di selezione e conservazione del materiale e, soprattutto, l'assenza di norme legislative riguardo al suo utilizzo.

Dopo una breve esperienza con materiale biosintetico, dal febbraio 2002, abbiamo incominciato ad utilizzare una nuova protesi biologica, l'uretere bovino decellularizzato (Synergraft). Questa protesi, ottenuta con tecniche di bioingegneria che comprende la lisi cellulare e la digestione enzimatica degli acidi nucleici, verrebbe ricellularizzata, rimodellata e rivascularizzata dall'organismo ospite.

Abbiamo impiantato 165 Synergraft in pazienti che non avevano la possibilità di allestire fistole con vasi nativi. La prima generazione di queste protesi presentava in una certa percentuale di casi una flogosi con importante edema del braccio. Successivamente, con l'ottimizzazione del processo di decellularizzazione, il fenomeno si è manifestato molto più raramente.

Non si sono verificate infezioni sia al momento dell'impianto, sia durante l'utilizzo sia dopo l'abbandono della fistola nei rari casi di ostruzione non recuperabile. Abbiamo registrato inoltre rari casi di sfiancamento per punture reiterate nello stesso sito, per altro spesso con stenosi dell'anastomosi distale non corretta precocemente.

Si è constatata l'ottima maneggevolezza e adattabilità del materiale che permette anastomosi anche su vasi molto piccoli.

In considerazione del fatto che i pazienti provenivano da numerosi Centri esterni al ns. ospedale, Centri che vantano esperienze diverse nei confronti dell'accesso vascolare protesico e dai quali non è stato sempre possibile avere informazioni di ritorno sul destino degli accessi confezionati per loro, l'*outcome* di pervietà primaria delle protesi impiantate non è misurabile in termini rigorosamente scientifici. Tuttavia i dati di ritorno pervenuti, seppur limitati, ci inducono a ritenere che la pervietà delle protesi Synergraft non sia certamente inferiore a quella di altre protesi. La scarsità di re-interventi sui pazienti portatori di tali protesi biologiche, ci permette di ipotizzare la superiorità di questo materiale rispetto ad altri.

Un vantaggio rispetto alle protesi sintetiche è rappresentato dal loro comportamento simile alle vene native relativamente alla puntura e al monitoraggio facilitandone l'utilizzo anche a chi ha poca esperienza con accessi protesici.

L'isolamento e la sutura della protesi biologica Synergraft risultano facili anche nei reinterventi per ostruzione, inoltre tollerano meglio delle sintetiche la perforazione con introduttori 7 french, a volte necessaria per esecuzione di dilatazioni con palloncino o il posizionamento di stents.

Dallo scorso anno la distribuzione di questa protesi è stata temporaneamente sospesa, per l'attuazione di ulteriori modifiche migliorative.

Certamente le protesi vascolari biologiche attualmente in commercio non hanno ancora raggiunto i risultati attesi.

Sono in corso anche studi sperimentali di produzione in laboratorio di vasi con tecniche di bioingegneria, i cui risultati sembrano incoraggianti.

Rimaniamo in attesa delle novità, convinti che il biologico rappresenti la migliore alternativa al materiale venoso autologo nell'allestimento degli accessi vascolari a scopo emodialitico, considerando oltre la pervietà, la maneggevolezza del materiale, il monitoraggio clinico e non meno importante, la buona risposta ai periodici tagliandi che la "macchina-fistola" deve subire negli anni.

MANAGEMENT OF VASCULAR ACCESS (VA) IN ABRUZZO E MOLISE

R. Stanziale, M. Lodi

Dialisi 1° e Nefrologia Ospedale Spirito Santo di Pescara

Native arteriofistula (AVF) was first placed in 1966 by Brescia and Cimino and ever since has certainly been a cornerstone of hemodialysis history, notwithstanding its age AVF in patients suffering from End Stage Renal Disease (ESRD) is the best vascular access for chronic hemodialysis (*Brescia MJ, Cimino N Engl J Med 1966; 275;1089*). Indeed AVFs are associated with significant lower rate of complication, hospitalization and mortality as suggested by Astor (*J Am Soc Nephrol 16: 1449-1455, 2005*) and Pastan (*Kidney Int vol. 62;2002 pg 620-626*). The AVF is the VA most used in Italy, as reported in the Dialysis Practice Patterns Study (DOPPS) (*R.L.Pisoni et al. Kidney Int. 2002 vol. 61 pp. 305-316*). In this study 86% of the patients on dialysis have a native AVF, 4% an Arterious-Venous Graft (AVG) and 10% have a permanent Central Venous Catheter (CVC) while in USA only 24% of the patients had an AVF. In this concern the FFBI (Fistula First Breakthrough Initiative) is working to meet KDOQI guidelines and the CMS stretch goal of increasing the percentage of hemodialysis patients using AVFs to 66% by 2009 nationwide (Spergel LM. *The Journal of Vascular Access. 2006 vol. 7 n.4 Oct 2006*) On the basis of these considerations we have conducted an investigation on 29 dialysis centers in Abruzzo and Molise (included ours) to appraise which is attitude of the nephrologist about the VA for hemodialysis and its use within these two regions. For the purpose we have used telephone interviews with the following questions: 1) the number of the prevailing patients to the 30.05.08, 2) how many patients used AVF, AVG and CVC, 3) incidence of late-referral patients and ambulatorial activity, 4) who manages the VA as it regards the choice of the vessels and the operating strategy, 5) who creates the VA. All the 28 centers answered the questions. In this way we have been able to pick up data concerning 1138 patients. The prevalence of the AVF has been 89,1% (76,7% -96,9%), AVG 1,5% (0%-6,7%) and CVC 9,4% (3,1% -23,3%). In Molise the prevalence of the AVF was of 93,5% while in Abruzzo it was of the 87,8%. The use of the CVC was 5,4% in Molise and 10,6% in Abruzzo. The late referral patients were 37% but in Molise they were 28% and in Abruzzo 40%. Most of centers (75%) have a nephrologic ambulatory service. As it regards the VA management, especially in relationship to the choice of the vessels by means vascular mapping, in 38% of the cases (11/29 centers) the nephrologist dealt with that. In the 31% of the cases the creation of the AVF was performed by the nephrologist himself (6 centers) or together with the surgeon (3 centers). When comparing VA distribution in the centers with exclusively "nephrological" management it was of the 85,5% for AVF and in those with "surgical" management it was 89,9% with a 13% CVC use in the first ones and of the 8% in the others. There were no differences in the prevalence of the AVG (1,4% vs. 1,9%). The AVF is currently used in 95,2% of our unit patients with one AVG patient (0,9%) and four with a CVC (3,9%). Conclusion: the high AVF prevalence in these two region of Italy probably follows from a careful individualization of the early referral patients and the possibility of having a member of the nephrologic team that actively deals with this part of remarkable importance in the management of the patient with ESRD. This would probably lead to an improvement of time of placement and revision of VA with evident benefits for most patients and a greater use of AVF even if the number of CVCs is similar to DOPPS.

The frequent use of the CVCs can be due to a relative simplicity in the positioning and in the immediate employment in comparison to the AVGs that require great experience in the preparation, more time before using it and a more important management. The nephrologic ambulatorial activity is very important for early referral patients that, according to an Italian report by Ballerini et al. (*Giornale Italiano di Nefrologia* 2002;4; 419-424) have a permanent access at the first dialysis treatment in 89% of cases (6). It is desirable that the nephrologist, dealing with hemodialysis, carries out himself or with the surgeon, the realization of the vascular access. This is very important because it is the nephrologist that will use it thereafter.

Tanks for collaboration to staff centers of: Abruzzo: Atesa, Atri, Avezzano, Canistro, Casoli, Chieti, Francavilla Gambro Italcare Italia S.p.A., Giulianova, Guardiagrele, Lanciano, L'Aquila, Martinsicuro centro dialisi Villa Rosa, Ortona, Penne, Pescara 2°, Popoli, Sulmona, Castel di Sangro, Tagliacozzo, Teramo, Vasto. Molise: Agnone, Campobasso, Isernia, Larino, Termoli, Venafro Ospedale S. Rosario e Venafro Nephross

STORIA NATURALE DEGLI ACCESSI VASCOLARI IN UN PAZIENTE IN DIALISI PER 38 ANNI

A. Bernardi, M. Piva, R. Medea, T. Pati, O. Garizzo, P. Scaramuzzo A.Gemelli, A. Ambrogio.

S.O.C. di Nefrologia- Azienda ULSS 18 di Rovigo

Un paziente di anni 36 giunge in dialisi nel marzo 1968 dopo un breve periodo di dialisi peritoneale; sopravvive fino al 2004 questa è la cronologia della storia dei suoi accessi vascolari :

1968: shunt a-v tipo Ramirez all'avambraccio sinistro; 1969: shunt a-v tipo Ramirez avamb.dx 1970 :shunt tipo Thomas tra a.femorale dx e vena safena all'inguine; 1972: shunt tipo Thomas tra a.femorale superficiale sin e vena safena all'inguine. Dialisi peritoneale intermittente per 4 mesi FAV prossimale braccio dx :anastomosi tra v.cefalica al gomito e a.omerale al 3° sup.con interposizione di vena safena autologa.Funzione per 6 anni 1978: rottura per venipunture ripetute della vena safena impiantata:sutura e riabilitazione FAV;1983:trombosi vena safena autologa : disostruzione con catetere di Fogarty stessa data costruita FAV prossimale sin con anastomosi I-I tra a.omerale - v.basilica 1986:FAV prossimale destra :anastomosi I-I tra a.omerale al gomito e v.ascellare con interposizione protesica (PTFE) Dall'88 al '94 ripetute trombosi FAV protesica dx; riabilitata con trombolisi medica (rTPA) e chirurgica. Nel 1995 FAV prossimale sin con anastomosi tra a. omerale al gomito e vena ascellare con interposizione di protesi in PTFE Diastat. '96 ripetute trombosi FAV protesica sin.: demolizione. dic. '96 FAV protesica prossimale dx: anastomosi I - t a. omerale al gomito e vena ascellare (PTFE Diastat) ripetute trombosi della FAV protesica dx: riabilitazione con trombolisi rTPA. Gen '98 trombosi irreversibile FAV protesica Gen. '98 posizionamento cateteri di Tesio in vena giugulare dx: ben funzionanti. Il Catetere di Tesio ha mantenuta intatta la sua funzione fino al decesso del paziente avvenuto per cause cardiovascolari indipendenti dall'accesso vascolare nel dicembre 2004.

NON INVASIVE RECIRCULATION MEASUREMENT BY BLOOD TEMPERATURE MONITOR (BTM) DOES CORRESPOND TO UREA METHOD PERFORMED BY PERIPHERAL SAMPLE (PER) WHILE IT DOES'NT WITH STOP-FLOW (SF) METHOD

G.M. Bosticardo, V. Morellini, B. Agostini, S. Maroni, R. Bergia, P. Bajardi
Nephrology and Dialysis Unit, ASL BI, Biella, Italy

The clinical monitoring in routine hemodialysis of vascular access recirculation is very helpful to guarantee treatment adequacy. Fresenius BTM does measure recirculation by the relative variation induced in arterial and venous blood side by a thermal dialysate bolus, without discriminating the access and the cardio-pulmonary recirculation component. We have compared the BTM data with those obtained by conventional urea method performed with arterial, venous and stop-flow samples (SF), and with a peripheral sampling (PER) at the counter-lateral arm, so including cardio-pulmonary recirculation.

Results:

	BTM	SF	PER
n=6			
Mean	17.75	4.55*	17.50
SD	10.24	4.37	10.38

(* = $p < 0.01$ difference Vs BTM and PER methods.)

Conclusions: the high correspondence of BTM data with the PER method suggests that in these selected case a relevant cardio-pulmonary recirculation was present, in one patient being secondary to severe heart failure with very low cardiac output, and in the remainings most probably to A-V high flow fistulas. Comparing the BTM values with both SF and PER urea methods may be helpful for distinguishing vascular access from cardiopulmonary component, with a beneficial impact on clinical hemodialysis

L'ANGIOGRAFIA È ANCORA IL GOLD STANDARD NELLA DIAGNOSI DELLE STENOSI ARTERO-VENOSE DELLE FISTOLE PER EMODIALISI?

M. Napoli, F. Russo, A.L. Antonaci, A. De Pascalis, E. Buongiorno
U.O. Nefrologia, Dialisi e Trapianto Renale. P.O. "V. Fazzi", Lecce

Le stenosi venose, sia iuxta anastomotiche (IA) che di altre sedi della vena efferente, e le stenosi dell'arteria afferente delle fistole artero-venose (AVF) per emodialisi rappresentano la più importante causa di early o late failure della stessa AVF. L'Eco-Color-Doppler (ECD) è un importante mezzo diagnostico per le stenosi venose, tuttavia non è considerato sufficiente in caso di stenosi arteriose. Nel nostro centro da circa 5 anni, la diagnosi delle patologie stenotiche delle AVF è affidata al solo esame ECD, mentre il ricorso all'angiografia è riservato solo in casi eccezionali o nel sospetto di stenosi delle vene centrali. Una volta eseguita la diagnosi di stenosi, in base all'entità della lesione ed alla sede si decideva di intervenire o tenere il pt in osservazione. In questo studio abbiamo considerato solo le stenosi che richiedevano una correzione che era o chirurgica o con angioplastica trasluminale percutanea (PTA). Scopo di questo lavoro è stata una valutazione delle sensibilità e specificità dell'ECD nella diagnosi delle stenosi artero-venose delle AVF. Un totale di 66 lesioni stenotiche sono state diagnosticate con ECD dal gennaio 2004; tutti i pt erano giunti alla nostra osservazione o per problematiche intra-dialitiche, quali eccesso di pressione di aspirazione, eccessivo sanguinamento, inadeguatezza dei targets di efficienza dialitica, difficoltà di venipuntura, o per inadeguata maturazione di una AVF rispetto ai tempi di confezionamento. Verifica della diagnosi ecografica sono stati il tavolo operatorio nei casi di correzione chirurgica, la diagnostica radiologica nei casi trattati con PTA. La verifica dell'efficacia della procedura correttiva attuata, reintervento o PTA, indirettamente conferma della presenza della stenosi, è stata effettuata mediante controllo pre e post-intervento e successivo follow up della portata dell'arteria brachiale al gomito, controllo in b-mode della stenosi pre e post-PTA. Sono stati diagnosticati 68 casi di stenosi, di cui 4 dell'arteria afferente, 7 sia dell'arteria afferente che della vena efferente, nei restanti 55 casi si trattava di stenosi venose, iuxta-anastomotiche in 52, in sedi più prossimali in 5. Il 26 casi si è trattata la stenosi con PTA, nei restanti casi si è proceduto con correzione chirurgica.

Risultati: tutti i 66 casi diagnosticati hanno avuto la conferma chirurgica o radiologica; nessun falso positivo è stato rilevato. Vi è da registrare un falso negativo, rappresentato da un'arteria radiale stenotica nel suo 1/3 prossimale non correttamente interpretata ad una prima rilevazione ultrasonografica, ma solo dopo il fallimento di due FAV distali, cui è seguito un esame più accurato.

In conclusione nella nostra esperienza l'ECD si è dimostrato dotato di elevata sensibilità e specificità nella diagnostica di tutte le patologie stenotiche delle FAV, sia a carico del distretto venoso che arterioso, al punto che nella pratica clinica il ricorso all'angiografia è oramai solo episodico.

L'ANGIOPLASTICA "ECOASSISTITA": UNA MODALITÀ DI TRATTAMENTO DELLE STENOSI DELLE FISTOLE ARTEROVENOSE PER EMODIALISI

M. Napoli, R. Prudeniano[^], F. Russo, A.L. Antonaci, A. De Pascalis, E. Buongiorno
U.O. Nefrologia, Dialisi e Trapianto Renale. [^] S. Radiologia. P.O. "V. Fazzi", Lecce

Nel nostro centro da circa 5 anni la diagnostica delle stenosi (ST) delle fistole artero-venose (AVF) è affidata all'Eco Color Doppler (ECD), con ricorso all'angiografia solo in casi particolari. Da circa 3 anni alla correzione chirurgica si è affiancata l'angioplastica transluminale percutanea (PTA). Si è proceduto con una tecnica di PTA definita "Ecoassistita" che ,finalizzata a semplificare le procedure e ad evitare il mezzo di contrasto (MDC), prevedeva un'accurata diagnosi con ECD, indicando sulla cute con penna dermatografica la sede della ST.; la successiva procedura di PTA prevedeva un incannulamento della vena efferente in un tratto distante dalla ST, introducendo il filo guida contro corrente se la ST interessava il tratto iuxta-anastomotico (IA) o l'arteria, a favore di corrente se la ST era più prossimale. L'angioplastica veniva effettuata in fluoroscopia, guidati da un rilevatore radio-opaco posizionato sulla cute nella sede della ST, ove poi localizzare il pallone per PTA. Pochi cc. di MDC, diluito al 50 % con fisiologica, venivano utilizzati per il riempimento del palloncino che, divenendo così radio-opaco, consentiva la visualizzazione della ST e la sua risoluzione. L'efficacia della procedura era confermata all'ECD mediante valutazione del ripristino di un'adeguata portata (Q), della risoluzione della ST in B.mode e riduzione degli indici di resistenza (IR). Sono state eseguite 26 PTA in 4 ST arteriose, 13 venose IA (tre per recidiva), 3 casi di ST artero-venose, 5 ST venose lontane dalla camera anastomotica. Risultati: in 24 casi la procedura è stata efficace; la Q dell'arteria brachiale che in media prima del trattamento era 559 ml/m, dopo la PTA era di 1100 ml/m ($P < 0.0001$). Gli IR da 0.71 si riducevano a 0.59 ($p < 0.001$). Durante un follow up medio di 6 mesi, si sono verificate 6 recidive, di cui 3 nello stesso pt, che alla terza PTA è stato sottoposto a stenting; tutte le recidive sono state trattate con PTA. Il MDC è stato utilizzato nei primi tre casi per confermare la diagnosi, in un caso in cui non si riusciva ad attraversare la camera anastomotica e nel caso in cui si è applicato lo stenting. Riteniamo i risultati in linea con gli obiettivi.

“TREATMENT” OF INFECTIONS BY ORAL ANTICOAGULANT THERAPY IN THE CENTRAL VENOUS CATHETER AT LONG PERMANENCE

C. Galderisi, A. Cecilia, L. Di Lullo, F. Floccari, P. Polito

(S.O.C Nefrologia e Dialisi, “S.Giovanni Evangelista” Hospital, Tivoli, Italy)

Introduction: The infection due to central venous catheter is very frequent and unfortunately the number of these diseases is rising. On the basis of the American data from NNS the number of infections have been increasing from 70 % up to 270 % in the last decade and it was found that the infections due to the Central Venous Catheter is about 17 %.

Discussion: The risk of an infection due to the catheter depends on the position where the CVC is but also on the presence of the cuff. The catheters without bonnet, as well as the catheters located in femoral, show a greater incidence of infections than the long permanence catheters. A wide range of factors induces the appearance of the infection as the immunity level of the patient or his capacity of coagulation. Several times it was said that the thrombosis of the catheter may induce infections. Healing the capacity of coagulation of the patient means aiding infections prevention.

Patients and Methods: In our health dialysis center 20 central venous catheters at long permanence made up by radiopaque silicon have been applied since January 2007. In addition we had taken care of 5 patients with the catheter with cuff applied in another health center. We processed the 20 patients with central venous catheter by means of an oral anticoagulant therapy with low dosage maintaining the INR between 2 and 3, while we did not process with the same therapy the 5 patients with catheter with cuff.

Results: Up today we recorded 3 events of infections having reference to the catheter among the patients in anticoagulant therapy. Two of these infections have been solved by means of a therapy with antibiotics while in one case it was necessary to remove the catheter. No malfunctioning of the catheter due to thrombosis has been observed. On the other hand we had to remove the catheter in three patients not performed by the anticoagulant therapy because the therapy with antibiotics did not give any effect. Each catheter had at least one malfunctioning event solved by means of a local medical therapy with urokinase.

Conclusions: Patients performed by anti-coagulant did not have any complication referred to the therapy while they have profited by both a good performance of the catheter and a reduction of the infective event.

TRATTAMENTO DEGLI ANEURISMI DELLE FAV EMODIALITICHE

Berardinelli L., Beretta C, Pozzoli E.

Fondazione Ospedale Maggiore Policlinico, MARE Milano U.O. Chirurgia Generale e dei Trapianti di Rene

Scopo del lavoro L'aneurisma vero è una delle complicanze più rilevanti dell'arterializzazione del circolo venoso nelle fistole emodialitiche; nelle FAV con vasi propri, può essere peri anastomotico o localizzarsi nel tratto di vena arterializzata quando la zona di venipuntura non venga frequentemente modificata. L'aneurisma può localizzarsi anche sulle protesi con un'incidenza maggiore nelle FAV confezionate con protesi biologiche. Per l'eziologia si può invocare una intrinseca debolezza parietale come nelle protesi organiche, la frammentazione delle maglie delle protesi sintetiche, la perdita progressiva dell'elasticità parietale venosa conseguente alle venipunture o gli incrementi pressori nel lume della protesi come nell'ipertensione venosa. Per tutti i tipi di accesso emodialitico l'accuratezza del management è da considerare la miglior forma di prevenzione all'insorgenza di aneurismi. Un adeguato trattamento permette di mantenere efficiente l'accesso prolungandone la sopravvivenza.

Il trattamento chirurgico degli aneurismi veri può variare in rapporto alle loro dimensioni, al numero e alla comparsa su vasi propri o su protesi. Materiali e metodi Della nostra esperienza pluriennale, sono stati presi in considerazione 2506 accessi emodialitici (1503 in vasi propri e 1003 con interposizione protesica) con un adeguato follow up. Abbiamo ricercato la comparsa di aneurisma in relazione al tipo di accesso, alla localizzazione anatomica e al momento di insorgenza. Viene descritto il trattamento attuato e calcolato l'incremento di sopravvivenza. Risultati Sono stati rilevati 127 aneurismi (5.1%). Di questi, 74 sono comparsi su fav in vasi propri e 53 su FAV in protesi. Con un'insorgenza in media a 97 mesi dopo il confezionamento per le prime e a 42,3 mesi per le FAV in protesi ($p < 0.00001$). In 27 casi, l'aneurisma singolo è stato trattato con aneurismectomia e un'angioplastica in protesi. In 9 casi di aneurismi delle vene efferenti da FAV con vasi propri è stata eseguita l'aneurismectomia e un'anastomosi T-T dei monconi venosi.

In 85 casi più favorevoli, in cui la parete protesica si presentava aneurismatica ma senza lesioni degenerative, abbiamo eseguito la recentazione a losanga della parete anteriore del segmento interessato e la sutura dell'arteriotomia a soprappiglio in modo da ottenersi un calibro interno simile al resto della protesi. Recentemente abbiamo messo a punto una tecnica che prevede l'utilizzazione delle suturatrici meccaniche a punti vascolari per eseguire contemporaneamente l'aneurismectomia e la ricostruzione e della continuità parietale. Conclusioni Il trattamento chirurgico degli aneurismi ha permesso di prolungare la funzione delle FAV emodialitiche, scongiurando le complicanze da rottura e da infezione, e di aumentare la sopravvivenza globale a 5 anni degli accessi che è passata nella nostra esperienza dal 24.3% al 78.7%.

RARA COMPLICANZA DI UNA FAV DISTALE: UNA COLLATERALE A CAPUT MEDUSAE

*Gaiter Alberto Mario**, *Iob Gianluca***, *Gabrielli Danila**, *Manes Massimo**, *Molino Andrea**, *Paternoster Giuseppe**, *Pellu Valentina**, *Piccolo Davide***, *Nebiolo Pier Eugenio**

Az. USL della Valle d'Aosta, presidio ospedaliero regionale: * SC di Nefrologia e Dialisi, ** SC di Chirurgia vascolare e Angiologia

Descriviamo un evento raro a carico di una fistola artero-venosa (FAV) distale.

In un paziente di 40 anni, affetto da febbre mediterranea e glomerulonefrite a depositi mesngiali di IgA, in dialisi da 5 anni, nella zona distale dell'avambraccio sinistro, si è sviluppato un circolo sottocutaneo sempre più esteso, tanto da causare dolenzia per distensione e compressione dei tessuti circostanti. L'area interessata comprendeva il decorso della vena della FAV, che rimaneva utilizzabile per la dialisi, facendo ipotizzare una dilatazione aneurismatica con decorso tortuoso della stessa.

Il paziente era sottoposto a revisione della FAV: si scopriva così che la matassa neoformata, che inglobava e comprimeva il nervo radiale, era costituita sia dall'arteria sia da una collaterale venosa, che, dopo isolamento, poteva essere resecata.

GLI ACCESSI VASCOLARI PER EMODIALISI NELLA REGIONE PIEMONTE E VALLE D'AOSTA: PRESENTAZIONE DEI RISULTATI DELL'AUDIT

O. Filiberti, G. Forneris, M. Borzumati, V. Alfieri, M. Francisco, F. Goia, G. Demicheli, A. Gaiter, G.M. Bosticardo, S. Cusinato, G. Ettari, G. Calabrese, A. Pacitti, M. Salomone, P. David, A. Serra, S. Maffei, S. Meinero, N. Giotta, M. Timbaldi, G. Giorcelli, A. Marciello, S. Ferrero

UOA di Nefrologia e Dialisi del Piemonte e Valle D'Aosta

Lo scopo del presente lavoro è la valutazione dello stato degli accessi vascolari nella regione Piemonte-Valle D'Aosta al 12/2007 e il confronto con i risultati degli anni precedenti.

La raccolta dati è stata eseguita su formato cartaceo, mediante risposta ad questionario a cui hanno aderito la totalità dei centri dialisi delle due regioni.

In 2677 pazienti prevalenti al 31/12/2007 la distribuzione della tipologia degli accessi vascolari era la seguente: 69% di FAV native, 9% di FAV protesiche e 22% di CVC tunnellizzati con notevole variabilità intercentro per quanto riguarda sia i tipi di FAV che per la prevalenza dei CVC (10-38%).

La fistola mid arm è eseguita nel 25% dei centri.

Il 52% dei pazienti incidenti in emodialisi inizia la dialisi con un CVC, di cui il 30% tunnellizzato.

Tra i pazienti avviati alla dialisi con CVC, il 46% sono late referral, il 42% ha un follow-up ambulatoriale; il 4% rientra dal trapianto e l'8% dalla dialisi peritoneale. Nel 57% dei pazienti avviati alla dialisi con CVC viene confezionata una FAV, il 7% è inserito in un programma di dialisi peritoneale.

In 20/22 centri l'attività chirurgica di creazione FAV è eseguita dai nefrologi, in 3 centri è stata avviata una collaborazione con la chirurgia vascolare. Anche l'inserimento dei CVC è saldamente in mano al nefrologo, ma l'angioradiologo è operatore principale o collabora in 4/22 centri.

Solo la metà degli operatori fa uso di occhiali ingranditori e solo il 38% può avvalersi della assistenza anestesiologicala in camera operatoria.

I dati per quanto riguarda la distribuzione degli accessi vascolari sono del tutto sovrapponibili a quelli del 2005 (FAV native 70%, FAV protesiche 8%, CVC tunnellizzati 22%). In particolare per i CVC tunnellizzati, dopo un incremento della percentuale negli anni 2003-2005 dal 13% al 22%, si è osservata una stabilizzazione.

La notevole variabilità di risultati riflette politiche differenti nella pianificazione degli accessi vascolari tra centro e centro.

Nel complesso in quest'area si dimostra ancora un'elevata prevalenza di CVC tunnellizzati, anche se il trend in aumento sembra essersi fermato e in alcuni centri è in riduzione.

La conoscenza di questi dati ci ha permesso: di avviare un lavoro di collaborazione e scambio di reciproche esperienze con lo scopo implementare l'attività di prevenzione del patrimonio vascolare in fase predialitica; di programmare una pianificazione degli accessi e di individuare centri di riferimento per problematiche più complesse.

CENTRAL VEIN STENTING IN HEMODIALYZED PATIENTS: REVISION OF OUR CASE SERIES AND LONG-TERM FOLLOW-UP

D. Patanè, W. Morale, P. Malfa, G. Seminara*, E. Caudullo, G. L'Anfusa, D. Spanti*, C. Incardona*, D. Di Landro**

Angiografia and Intervention Radiology, Division of Nephrology and Dialysis, Az. Osp. "Cannizzaro" in Catania

Introduction: The stenosis or obstruction central venous represent a complication for the extended compromission of a vascular system, which is crucial for the development and maintenance of vascular access for haemodialysis. Our intention to validate venous stent technique as choice of treatment in patients with stenosis or occlusion of central venous and assess long term patency of stents and put identify factors for restenosis.

Methods: All symptomatic with the classic signs of the syndrome "great arm" or "venous hypertension" that resulted in a progressive and irreversible deterioration in the capacity of vascular hemodialysis, Nr. 23 haemodialyzed patients were treated with PTA or the placement of metal stents autoexpandable in the central area due to venous occlusion or severe stenosis. All patients are examined every 3 months after treatment clinical examination and colour-doppler.

Results: Immediate technical success was 86.9%. Six patients were treated with only PTA: the primary patency of 33.3% as at 6 months to 1 year. Four patients have requested a subsequent treatment already within 6 months from the first treatment, with secondary patency of 50% at six months and 25% to 1 year, the overall patency to 1 year is 66.6%. N. 14 patients are treated with stents: the primary patency is the 85.7% at six months and 71.4% to 1 years. Eight patients are sottoposted a new treatment successfully in 6 patients, (75%): the secondary patency is 66.6% at six months and 50% to 1 years. Of the 14 patients treated with stents, only two are obstructed (14.3%), of which a bad position for stents, the other (22 months) for the abandonment of periodic inspections after the first years of follow-up. N.12 patient are still patency, global pervieties 85.7% at 1 years. The data obtained from our experience were prepared with Fischer method, and shows that the group of patients treated with Stents has increased primary and secondary patency at 6 months and one year, instead the group of patients treated with only PTA.

Conclusions: Our results on primary stents of both primary and global patency and confirm that the primary stent is the treatment of choice; availability of new devices and dedicated stents are still necessary. There are few relationship between patency and wrong stent placement. Another aspect is the role of antiaggregatory therapy in all stenting patient; patients must be audited by clinical examination and Color-Doppler for immediate interventional treatment.

ACCESSI VASCOLARI PER EMODIALISI: QUANDO DI NECESSITA' SI FA VIRTU' (CASE REPORT)

*Di Dio M., Querques M., Papagno F., Xhelili A. *Ferri A.M., *Mastrodonato A.*

Sc. Nefrologia e Dialisi Ospedaliera, Az. Ospedaliero Universitaria "OO.RR.", Foggia

* Infermiere

Introduzione: L'accesso vascolare (AV) per emodialisi è diventato un elemento di debolezza, sia per il prolungamento dell'età anagrafica che dialitica, per cui, in situazioni estreme di compromissione del letto vascolare, è necessario adottare soluzioni "fuori dal comune" ed al di fuori da tutti i protocolli.

Caso 1: Uomo di 69 anni in emodialisi (HD) per PNC già privo dell'arto superiore destro per un incidente. Si è sempre rifiutato di utilizzare una FAV, confezionata all'arto controlaterale, per cui ha accettato il posizionamento di 2 cateteri in giugulare interna destra collegati ad un dispositivo Dialock allocato nel sottocute della superficie toracica anteriore. Dopo circa 4 mesi di utilizzo comparsa di ulcere cutanee, con successiva atrofia, in corrispondenza delle infissioni degli aghi. Il paziente si è sempre rifiutato sia di rimuovere che di riposizionare il dispositivo anche quando, per l'atrofia cutanea, il Dialock è risultato quasi completamente esposto. Si eseguono emocolture periodiche ed antibiotici solo in caso di positività. (2 episodi/41 mesi) Il Dialock è stato rimosso dopo 41 mesi e sostituito da cateteri di Tesio.

Caso 2: Donna di 61 anni, obesa ed uremica, già sottoposta a cistectomia e nefrectomia destra per carcinoma, in emodialisi per pielonefrite cronica. L'importante accumulo di grasso agli arti superiori, nasconde le vene superficiali adatte al confezionamento di una FAV sia distale che prossimale. Con un eco-doppler portatile, tipo Site-Rite, è stata localizzata la vena cefalica, profonda ma di buon calibro, che è stata isolata ed anastomizzata all'arteria radiale al polso dopo tunnellizzazione sottocutanea. Ciò scongiurato il posizionamento di una protesi vascolare o il posizionamento di un CVC. L'accesso vascolare è ben funzionante.

Caso 3: Donna di 47anni, uremica per reni policistici dell'adulto ed in HD da oltre 10 anni. Ha subito il posizionamento di 2 protesi vascolari in PTFE a loop all'avambraccio con durata media di 36 mesi. In seguito alla ennesima trombosi della protesi la paziente stessa optava per il posizionamento di un CVC (tipo Tesio) in giugulare interna destra. Dopo 34 mesi fuoriuscita spontanea di un anello sottocutaneo che non influenzava la funzionalità del CVC. Il CVC non è stato sostituito per l'opposizione della paziente ed è stato quindi assicurato alla cute dapprima con bendaggi adesivi, che causavano allergia, e quindi con punti di sutura che spesso andavano incontro ad espulsione. Si è provveduto quindi al posizionamento di un "piercing" al titanio nel sottocute in corrispondenza dell'exit-site del CVC di Tesio consentendo l'ancoraggio meccanico del CVC senza infiggere la cute con ulteriori punti di sutura. Per quanto riguarda invece i CVC forniti di alette esterne, sono di recente in commercio reperibili dei particolari sistemi di ancoraggio adesivi che risparmiano il fissaggio con punti di sutura evitando così che si possano creare ulteriori fonti di infezione oltre che evitare una manovra dolorosa per il paziente.

Conclusioni: Un accesso vascolare va difeso e conservato il più a lungo possibile, anche se a volte ciò richiede fortuna ed inventiva, costringendo l'operatore ad utilizzare soluzioni fuori dal comune e dalle linee guida.

STORIA DI UN ACCESSO VASCOLARE IMPOSSIBILE

M. Piva, P. Scaramuzzo, F. Stoppa, O. Garizzo, R. Medea, T. Pati, A. Ambrogio, A. Bernardi
SOC di Nefrologia-Emodialisi Azienda ULSS 18 Rovigo

Caso clinico: donna di 64 anni, diabetica, HCV + con segni di cirrosi, uremica terminale. Numerosi interventi all'addome per cui era impossibile la dialisi peritoneale. Rx arti superiori: calcificazioni vascolari a binario di aa radiale, ulnare e omerale, bilateralmente (lume virtuale) Interventi: FAV distale sin previa endoarteriectomia arteria radiale (flusso insufficiente) CVC bilume vena succlavia sin. FAV prossimale sin (anastomosi I - I tra a. omerale e v. basilica: infezione e rottura anastomosi (con shock emorragico) demolizione FAV e ricostruzione a. omerale con piece in PTFE e lembo cutaneo; sostituzione del CVC in v. succlavia sin con CVC bilume in succlavia dx per infezione. FAV distale dx previa endoarteriectomia a. radiale dx. Flusso insufficiente. Febbre persistente con puntate settiche; endocardite batterica con vegetazioni endocardiche multiple. Rimozione CVC. Terapia antibiotica con vancomicina, teicoplanina e antimicotici. Posizionamento di catetere di Tesio in vena giugulare dx FAV prossimale dx (anastomosi I - I tra a. omerale e vena basilica: flusso valido). Comparsa di vegetazioni batteriche all'apice dei cateteri di Tesio; utilizzo della FAV prossimale dx. trombosi dell'arteria omerale dx, riabilitazione con trombolisi con rTpA: Ulteriore trombosi a. omerale destra: tentativo di trombolisi medica e chirurgica, segni progressivi di ischemia dell'avambraccio destro: gangrena sepsi insufficienza cardiaca acuta exitus; il tutto nell'arco di 14 mesi.

TREATMENT OF CONGESTIVE HEART FAILURE RESULTING FROM VASCULAR ACCESS HIGH FLOW IN DIALYSIS AND TRANSPLANTED PATIENTS

A. Bernardi, M. Piva, R. Medea, T. Pati, O. Garizzo, A. Ambrogio, A. Gemelli, F. Stoppa, A. Chiozzi*, A. Sacco*

Department of Nephrology- Vascular Surgery Unit, ULSS 18 Rovigo Italy

Vascular accesses for regular dialytic treatment (RDT) chiefly in aged patients or for prolonged RDT, frequently show anastomosis relaxation or enlargement, owing to insuitable use, and to venous wall, or to beta 2 microglobulin deposition in arterial wall. These events induce hemodynamic complications and signs and symptoms of congestive heart failure. 142 uremic patients treated : a) 109 on RDT b) 32 with functioning renal transplant Signs and symptoms of congestive heart failure: in: a) 8 patients on RDT ; b) 10 patients with renal transplant Surgical treatment: for patients on RDT: - reductive angioplasty of AVF anastomosis - atherosclerotic plaques removal from wall - venous and arterial section of AVF. AVF blood flow significant reduction (till at 96% in one patient). In patients with peripheral ischemia : AVF demolition and distal arterial reconstruction with graft interposition. •In patients with functioning renal transplant: - AVF demolition radial artery rehabilitation ; in L- L AVF cephalic vein reconstruction.

Hemodynamic findings (obtained by echocardiographic and morpho-functional parameters pre- post surgical treatment) Pre- Treatment AVF output $0,78 \pm 0,42$ (7,58 % of cardiac output VTD $84,76 \pm 9,64$ VTS $20,3 \pm 3,25$ MV $143,33 \pm 111,4$ EF 55,75% $\pm 20,8$ $4,71 \pm 2,07$ (48% of cardiac output VTD $85,5 \pm 9,8$ VTS $39,9 \pm 18,2$ MV $288,1 \pm 99,2$ EF 57,26 $\pm 21,6$

These results permit the rehabilitation of congestive heart failure.

STENT PLACEMENT (PTS) VS. TRANSLUMEN PERCUTANEOUS ANGIOPLASTY (PTA) ASSOCIATED TO AN ANTICOAGULANT THERAPY IN PATIENTS WITH CENTRAL VENOUS STENOSIS

C. Galderisi, A. Cecilia, M. Vitale, M. Tomaselli, L. Di Lullo, F. Floccari, P. Polito
(S.O.C Nefrologia e Dialisi, "S.Giovanni Evangelista" Hospital, Tivoli, Italy)

Introduction: The temporary or permanent central venous catheterization is more and more often employed in dialytic emergencies in case of exhaustion of vascular legacy. Using temporary or permanent venous catheters had as a consequence the more and more frequent coming out of steno-occlusive complications.

Discussion: The clinic symptom of the central venous stenosis is the venous hypertension syndrome or "big arm syndrome" which is an oedema appearing on the arm where the working fistula is. If this problem is not promptly solved cutaneous dystrophy at the extremities and ulcerogenic lesions may appear up to the thrombosis of the FAV. In these cases the therapy may be surgical or endovascular. The endovascular techniques include the translumen percutaneous angioplasty (PTA) and the stent placement (PTS) of the stenosed veins.

Patients and Methods: In our SOC of Nephrology and Dialysis we had 10 patients with working arteriovenous fistula and oedema of the arm because of stenosis of the subclavian vein or of the vein anonyma or of the brachiocephalic trunk. Patients have been processed in an anticoagulant therapy and then in an endovascular therapy. Nine patients have been processed in PTA with following the stent placement and one patient has been treated by two PTAs in few days and then he has been processed in PTS. All of the patients have been processed in anticoagulant oral therapy after the procedure.

Results: It was observed a clinical success in the 100% of the patients, the rescue of the vascular access and no complications related to the procedure. In the case of a very young patient the angioplasty has been attempted but after it was necessary to perform a stent placement. Patients have been treated with molecular weight eparina (8000 UI in 24h) immediately after the procedure and then processed in anticoagulant therapy (INR has been maintained between 2 and 3). One year after the follow up no restenosis cases have been observed.

Conclusions: Our study showed good results after one year in the cases of central venous stenosis treated by means of PTS after employing angioplasty with a precocious start of the anticoagulant therapy drawn out in the time.

VALUTAZIONE RADIOLOGICA MEDIANTE ANGIO-TC DI ACCESSI VASCOLARI PROBLEMATICI PER L'EMODIALISI

*G.C. Cortese**, *G.M. Bosticardo***, *P. Anrò**, *V. Morellini***, *P. Bajardi***

*Radiologia e **Nefrologia e Dialisi. Ospedale degli Infermi di Biella. ASL "BI", Biella . Italia

Abstract: Nel periodo dal maggio 2006 al maggio 2008 abbiamo sottoposto a valutazione con TC multidetettore n° 13 pazienti per il sospetto di complicanze dopo confezionamento di fistola artero-venosa dialitica a livello dell'arto superiore, o per lo studio della situazione vascolare dell'arto superiore e del mediastino in previsione di confezionamento di fistola.

Gli esami sono stati effettuati con TC multidetettore 16 strati, con acquisizione delle immagini dopo iniezione endovenosa nell'arto superiore controlaterale di mdc organoiodato, utilizzando la tecnica del bolus tracking (flusso 4cc/sec, concentrazione 370-400mgI%, volume iniettato in media 140cc).

Quando la situazione del paziente richiedeva la valutazione anche dell'albero venoso l'acquisizione in fase arteriosa è stata ripetuta con un ritardo di circa 40 sec.

Le sezioni ottenute (spessore 0.75 mm) sono state ricostruite tecnica MIP, nelle proiezioni assiali, coronali ed oblique, e con tecnica 3D Volume Rendering, per ottenere immagini simil angiografiche.

In tutti i casi l'indagine è stata ben tollerata dai pazienti (durata della procedura inferiore a 5 min); le complicanze individuate (trombosi parziali o totali delle vene di scarico della fistola, stenosi, aneurismi) sono state sempre confermate dalle procedure di diagnostica vascolare invasiva successivamente programmate per il loro trattamento.

La valutazione della situazione dell'albero venoso dell'arto superiore ha consentito in 11 casi di programmare correttamente l'accesso dialitico.

La valutazione angio-TC delle fistole artero-venose dialitiche si è confermata una procedura relativamente semplice, ben tollerata e di elevata affidabilità diagnostica.

Il suo svantaggio principale risiede nella necessità di somministrare una dose non trascurabile di mdc organoiodato potenzialmente nefrotossico, ma l'impiego di questa tecnica può sicuramente essere proposto per pianificare l'indicazione e le modalità di esecuzione di procedure terapeutiche più invasive.

ISCHEMIC SYNDROME OF THE HAND IN ANEFRIC PATIENT WITH CONTROLATERAL DISTAL AVF(ARTERIOVENOUS FISTULA)

Boraso F., Cavatorta F., Zollo A., Galli S., Re F.*

Department of radiology, Department of nephrology, General Hospital Imperia, ASL 1 imperiese, Italy

Ischemic syndrome of the hand due to “steal syndrome” is a frequent complication, specially in vasculopathic and diabetic patients.

The inadequate blood flux rate in the superficial palmar arch from ulnar artery and the frequent flux inversion in the distal branch of radial artery cause a digital ischemia

We report a case of hand ischemia due to palmar arch insufficiency in controlateral upper limb of a distal AVF.

Patient 56 years-old with autonomic dominant polycystic kidney disease, in chronic haemodialysis from 8 years with a well functioning left radio-cephalic AVF; after bilateral nephrectomy performed two years ago in a Transplant Division appeared a chronic hypotensive syndrome with frequent syncope episodes.

One month ago a very painful necrotic-ischemic lesion of second finger of right hand, in periungueal site, became evident.

A second lesion of lesser entity developed in the third finger of the same hand.

Doppler study evidenced occlusion (probably embolic) second finger lateral digital artery.

After three weeks of anticoagulant therapy with low molecular weight heparin, palmar cyanosis, pain and hypothermia appeared.

A Doppler demonstrated thrombotic occlusion of the radial artery at the wrist extended three to four centimetres.

An arteriographic study confirmed the occlusion of distal part of radial artery and an inadequate blood flux rate to digital arteries and superficial palmar arch from a very slim ulnar artery. The distal part of radial artery was patent via flux inversion.

A vessel disobstruction procedure was performed with a 6 Fr vascular introducer after surgical isolation of brachial artery and direct puncture of the vessel.

The thrombus was removed by a 3 mm coronary balloon. We assisted to distal blood flux restoration and to clinical improvement in few days (even if in presence of second finger lateral digital artery occlusion).

Conclusions: an ischemia of the hand can appear in arm with no fistula in haemodialysis patients with evident vasculopathy and/or diabetes for thrombotic occlusion of radial artery with possible peripheric embolism. Arterial hypotension could be a favourable factor.

RUOLO DELLA TERAPIA ANTIAGGREGANTE SUL MANTENIMENTO DELLA PERVIETÀ DEI CVC TUNNELLIZZATI E SULLA PROFILASSI DEL RISCHIO DI TROMBOSI VENOSA AD ESSI CORRELATA

Martone M., Beltram E., Berbecar D., Boer E., Bosco M., Mattei P.L., Mian L., Milutinovic N. e Boscutti G.

SOC Nefrologia e Dialisi ASS 2 "Isontina" Gorizia

Il progressivo incremento dell'età media dei pazienti in dialisi e la difficoltà spesso a reperire un sistema vascolare utile al confezionamento di una fistola artero-venosa (FAV), ha determinato un sempre più frequente uso del catetere venoso centrale (CVC) come accesso vascolare permanente per emodialisi. Come conseguenza, la gestione del CVC finalizzata al mantenimento della sua pervietà e alla profilassi delle complicanze ad essi correlate come la trombosi venosa e le infezioni, sono diventati argomenti di estrema importanza in tutte le unità operative di dialisi. Diversi sono i trattamenti utilizzati per preservare la pervietà dei CVC (eparina a diverse concentrazioni, citrati). Nel nostro centro la chiusura viene comunemente eseguita con un lock a base di sodio citrato al 3.6% in grado di garantire allo stesso tempo una buona pervietà e ridurre il rischio di infezioni. Come è noto, la presenza di un catetere tunnellizzato, è associato ad un rischio di trombosi oltre che intrinseca anche vascolare. Esistono pochi studi controllati indirizzati specificamente a chiarire l'indicazione o meno ad una profilassi antitrombotica (con eparina o antiaggreganti) di lunga durata nei pazienti in dialisi con CVC tunnellizzati. Nel presente lavoro si valuta specificamente la capacità della terapia antiaggregante (TA), con ASA o Ticlopidina, nel prevenire le complicanze trombotiche. Sono stati selezionati 10 pazienti (5 maschi e 5 femmine) di età media 75 anni in trattamento emodialitico trisettimanale provvisti di CVC tunnellizzati di tipo Tesio® (4 posizionati in vene giugulare dx e 6 in vena femorale dx/sx). In questi pazienti, come da protocollo di reparto, la chiusura del catetere a fine dialisi è avvenuta con un lock di sodio citrato ed in più sono stati sottoposti a terapia antiaggregante (TA) per un periodo di 8 mesi. Durante questo periodo di trattamento con TA, rispetto ai precedenti 8 mesi senza TA e con il solo lock di sodio citrato, in nessun paziente si sono verificati eventi trombotici estrinseci ed anche la pervietà è migliorata con riduzione del numero di eventi trombotici intrinseci e del numero delle necessarie disostruzioni (test esatto di Fisher):

	TA + Lock Na-Citrato	Lock Na-Citrato	P
n° Sedute emodialitiche/paziente	96	96	
n° Trombosi intrinseche monolume	2	11	0.01
n° Trombosi intrinseche bilume	2	5	Ns
n° Trombosi estrinseche	0	2	Ns
n° Rimozioni CVC per TVP	0	2	Ns
n° Disostruzioni con fibrinolitici	4	16	0.047
n° Disostruzioni meccaniche	0	4	Ns

In attesa di ulteriori studi controllati che chiariscano meglio l'indicazione o meno ad una profilassi antitrombotica di lunga durata nei pazienti in dialisi con CVC tunnellizzati, si può concludere che la terapia antiaggregante (TA) in presenza di un adeguato lock di chiusura del catetere sia in grado di contribuire al mantenimento della sua pervietà e prevenire gli eventi trombotici vascolari ad essi correlati.

CHEMICAL OR MECHANICAL LOCK FOR TUNNELIZED CVC?

G.M. Bosticardo, V. Morellini, R. Cravero, I.M. Berto, P. Bajardi

Nephrology and Dialysis Unit, ASL "BI", Biella. Italy

Until now an optimal solution for CVC lock is still lacking, due to unavoidable side effects of heparin or alternative drugs. We have studied a different approach where a mechanical obturator is permanently provided in a special Y-connection to the catheter, being contained in a spiral sheath, and moved by a syringe with saline solution connected to an elastomeric closed compartment to assure sterility of the whole system. The Y-connector is screwed to a special catheter sheath, which allows the passage of the catheter and provides its arrest. The obturator system, as compared to conventional locks, provides a mechanical closure of the CVC lumens for the inter-dialysis period, avoiding chemical drug diffusion to blood, and should reduce the possibility of bacterial contamination and intra-luminal fibrin sleeve formation. The catheter sheath in our opinion has further advantages, allowing a more stable connection to patient tissues as compared to a traditional CVC cuff, and the possibility of changing the CVC when needed without surgical intervention. Furthermore, by the described system the catheter length may be easily regulated for a optimal position in the cardiac atrium.

EXTERNAL JUGULAR VEIN CATHETERISM IN HAEMODIALYSIS

Cavatorta F., Zollo A., Galli S., Mij M.

Department of nephrology, General Hospital of Imperia, Asl 1 Imperiese

External jugular vein is rarely utilized in clinical practice, specially in haemodialysis, for his poor calibre and the difficulty of puncture External right jugular vein can be a valid alternative to internal right or left jugular vein in particular conditions and can be utilized for long-term catheters too. We have inserted 4 central vein catheters (CVCs) in external right jugular vein, 1 non cuffed and 3 cuffed.

The non-cuffed catheter was inserted in emergency in a patient in two-years peritoneal dialysis in acute pulmonary oedema After various unsuccessful femoral vein cannulation attempts we decided to perform external right jugular vein cannulation that was swollen, in evidence and easily accessible to "blind technique" puncture. This manoeuvre allows to avoid air embolism risk when the patient posture is in obliged ortostathism.

In 3 patients we positioned a dual-lumen cuffed catheter (model Hemoglide in 2 cases and model Tal-Palindrome in 1 case) In 2 cases internal right jugular vein was not utilizable for the presence of thrombosis due to previous catheterisms. In the other case there was an extreme difficulty in puncturing for the very low vessel calibre and the high risk of puncturing carotid artery, also under ultra sound guided technique. The vessel puncture was performed in "blind" technique in 2 cases and in 1 case by surgical isolation. Catheters were well functioning with adequate flow rates of 300ml/min. After respectively 5 and 8 months 2 catheters were removed for previous artero-venous fistula confectioning. 1 catheter is still in use after 13 months. External jugular vein is a possible access for haemodialysis to consider when internal jugular vein puncture is not easily feasible and vessel calibre is inadequate. The catheter course from external right jugular vein is nearly straight and very similar to that from internal right jugular vein, In fact external right jugular vein enters at the confluence of subclavian vein with internal jugular vein at this side. We recommend to utilize this way only in selected cases with single lumen cuffed catheters or dual-lumen cuffed catheters of 14 F or less.

La vena giugulare esterna è scarsamente utilizzata nella pratica clinica specialmente in campo dialitico in considerazione del calibro spesso modesto del vaso e della relativa difficoltà della puntura diretta In realtà la vena giugulare esterna specie a destra può essere una valida alternativa rispetto alla vena giugulare interna sia di destra che di sinistra, soprattutto in determinate condizioni e può essere utilizzata anche per i CVC long term Noi abbiamo posizionato 4 CVC in vena giugulare esterna destra, 1 temporaneo e 3 cuffiati. Il catetere temporaneo è stato inserito in condizioni di urgenza in una paziente in dialisi peritoneale da 2 anni giunta in edema polmonare acuto da sovraccarico idrico Dopo alcuni tentativi infruttuosi di incannulamento della vena femorale si decideva di procedere al cateterismo della vena giugulare esterna destra perché molto distesa e pertanto ben visibile e facilmente pungibile alla cieca e di evitare il cateterismo della interna per il rischio di embolia gassosa, essendo obbligatorio procedere alla manovra con il paziente in ortostasi.

In 3 pazienti è stato posizionato un catetere cuffiato bilume, mod.Hemoglide in 2 casi e mod.

Tal-palindrome in 1 caso: In 2 casi la vena giugulare interna destra era inutilizzabile per una trombosi da precedenti cateterismi e nel 3 caso era di difficile accessibilità per il calibro molto piccolo e ad alto rischio di puntura della carotide anche con la tecnica ecoguidata. La puntura del caso è stata effettuata in 2 casi alla cieca ed in 1 caso previo isolamento chirurgico del vaso. I cateteri hanno funzionato bene con flussi sangue intorno ai 300 ml/min. Dopo 5 e 8 mesi 2 cateteri sono stati rimossi per il confezionamento della FAV. 1 catetere è ancora in uso dopo 13 mesi.

La vena giugulare esterna costituisce una possibile via di accesso per la dialisi da prendere in considerazione quando la vena giugulare interna non garantisce un sicuro cateterismo. e quando il vaso ha un calibro adeguato. Bisogna considerare che il percorso del catetere dalla giugulare esterna di destra è quasi rettilineo dato che il vaso sbocca alla confluenza della vena succlavia con la vena giugulare interna e pertanto molto simile a quello di un catetere posto in vena giugulare interna destra.

Si consiglia di ricorrere a questa via in casi selezionati, di utilizzare cateteri cuffiati bilume di non più di 14 F. o cateteri cuffiati monolumine

CENTRAL TUNNELED VENOUS CATHETER FOR HEMODIALYSIS: REMOVE IT OR NOT REMOVE IT? THIS IS THE DILEMMA

Lodi M. , Toppetti A. *, Stanziale R., D'Andrea E.

Nephrology and Dialysis Unit, * Interventional Radiology Unit, Spirito Santo Hospital, Pescara

The use of the central venous catheters (CVC) for hemodialysis results, sometimes, in complications concerning a misplacement or a dislocation (*Skandalos et al. Int J Artif Organs 2005*) with reduction of dialytic clearance (*Brucculeri M. et al. Semin dial. 2006;19(2):184-5*). In some cases it is necessary to remove the CVC by a new catheterism procedure, with consequent discomfort for the patient, increased risks linked to the manoeuvres and cost burden. This paper describes the case of a patient showing an unusual CVC dislocation of the left internal jugular vein (LIJV), managed by the cooperation between the nephrologist and the interventional radiologist.

A woman 65 years old with Autosomic Dominant Polycystic Kidney Disease (ADPKD), on hemodialytic treatment from 19 years, was admitted in our Unit for an urgent surgery of ligation of a humero-humeral arteriovenous fistula (AVF) complicated by ulcerated aneurysm upcoming to the break. During the years of dialysis, the patient experienced 16 interventions for AVF or arteriovenous graft (AVG) and stenting of the right anonymous vein (RAV) for venous stenosis with hypertension. Consequently we decided to insert a permanent tunneled CVC. Ultrasonographic mapping of the venous vessel highlighted a thrombosis of the right internal jugular vein (RIJV), for this reason we decided to insert the CVC in the (LIJV) which was showing a good patency. A Mahurkhar Maxid 14,5 Fr/Ch, 23 cm. dual lumen CVC was so inserted. The insertion manoeuvre was quite easy and without difficulties arising. However the fluoroscopic control showed a singular dislocation of the guidewire and the catheter tip which appeared raised inside the stent of the RAV. Relocation attempts, made under fluoroscopic control, showed to be always unsuccessful. Every time there was dislocation of the tip of the stent placed in the RAV. Among definitive removal of CVC, use of femoral vein or patient shifting to peritoneal dialysis the solution was the repositioning of CVC tip by approach through a catheterism of the superior cavae vein. Consequently the patient has been submitted to percutaneous puncture of the right common femoral vein and catheterism of the superior vena cava. The CVC, which had the tip trapped in the stitches of the stent positioned in RAV, was so identified. Using a loop vascular snare (*an Hooker System 6F loop 18 mm, 120 cm - Meditalia Biomedica Medolla (MO) Italy*), the catheter tip was captured and dragged through the right atrium. The follow selective study of the stent pointed out his complete occlusion and in the same session we proceeded to recanalization and restenting with effective blood flux in the RAV. Conclusion: in literature various cases of malposition or dislocation of CVC are reported (*Granata A. et al. J Vasc Access. 2006; 7(1):43-45.*) (*Sotirakopoulos N et al. Ren Fail. 2001;24 (3):383-5*). Many reports in literature and K-DOQI guidelines (*Clinical practice guidelines K-DOQI for vascular access National Kidney Foundation 2000 Update*) highlight the necessity of executing the positioning of CVC under fluoroscopic control while the ultrasonography localization of the internal jugular veins appears more important to establish its patency and relationships with the carotid artery.

The radiological control after the procedure is very important, although the literature is controversial (*Gladwin MT et al. Crit Care Med. 1999; 27(9):1819-23*), (*Lucey B et al. Cardiovasc Intervent Radiol. 1999;22(5):381-4.*). These precautions are particularly necessary when we use the LIJV for inserting the CVC or when previous interventions have been made on the neck vessels as in the present case.

CATETERE POURCHEZ RETRO TUNNELLIZZATO IN VENA FEMORALE

G. Bergonzi, M. Bacchi, L. Pavone, F. Fontana, L. Cristinelli

U.O. Nefrologia-Dialisi, Ospedale Guglielmo Da Saliceto, Piacenza

I cateteri tunnellizzati in vena femorale sono gravati da due ordini di problemi:

1) flusso ematico insufficiente 2) mancata saldatura della cuffia di dacron al tessuto sottocutaneo della coscia per trazione esercitata sul catetere durante deambulazione con possibile dislocazione del catetere stesso. Per ovviare a tali complicanze abbiamo utilizzato catetere Pourchez Retro che presenta buone caratteristiche di flessibilità e resistenza al kinking dovute al materiale ed al design e che rendono il catetere particolarmente indicato al posizionamento in vena femorale. Sono stati posizionati presso la nostra U.O. 4 cateteri Pourchez Retro della lunghezza di 40 cm. in vena femorale (2 in vena femorale dx e 2 in vena femorale sx). Il posizionamento avveniva in anestesia locale e sedazione sotto guida ecografica e controllo fluoroscopico; il tip veniva posizionato in cava inferiore a livello delle prime vertebre lombari mentre la tunnellizzazione aveva andamento ad ansa con exit site sulla parete addominale. I risultati, dopo periodo di osservazione variabile tra 4 e 54 settimane mostrano flusso ematico costantemente >250 ml/min., assenza di dislocazione del catetere, ottima tolleranza da parte dei pazienti.

ESPERIENZA PILOTA DI DUE CVC FEMORALI DA 70 CM

Claudio Musetti, Tiziana Mazzullo, Daniele Ciurlino, Stefania Martino, Margarita Villa, Giada Bigatti, Lara Traversi, Silvio Bertoli
IRCCS Multimedica Spa

Introduzione: Il progressivo invecchiamento della popolazione dialitica ripropone il problema dell'accesso vascolare in pazienti con aspettativa di vita ridotta e numerose comorbidità. Il posizionamento di un catetere venoso centrale tunnellizzato (CVCp) appare una buona soluzione poiché prontamente utilizzabile e proponibile ai pazienti con grave cardiopatia. Le complicanze periprocedurali, particolarmente frequenti in pazienti anziani e pluricompatiti, si dovrebbero ridurre al minimo, sia quando usati come accesso "definitivo", che come "ponte" prima dello sviluppo della fistola. Scopo del lavoro: è di valutare l'utilizzo di CVCp in vena femorale (CVCf) in pazienti ad elevato rischio di complicanze o con grave cardiopatia.

Pazienti e Metodi: Dal 2007 sono stati posizionati 11 CVCf a pazienti con grave cardiopatia o gravi comorbidità extrarenali o storia di accessi vascolari falliti. I pazienti inclusi (M:F=8:3; età 79 ± 8 anni), avevano una frazione di eiezione del $40 \pm 17\%$, 4 erano affetti da diabete, 5 da malattia polmonare cronica, 3 da neoplasia, 2 amputati e 1 con sclerodermia. L'indice di comorbidità di Charlson era di 9.6 ± 2.4 e in 6 pazienti maggiore di 9. Sono stati utilizzati CVCp monolume in poliuretano da 10 Fr, lunghi 70 cm, con cuffia in Dacron a 45 cm dall'apice, inseriti con tecnica di Seldinger e quindi tunnellizzati a livello della coscia.

Risultati: Durante l'osservazione (3.6, range 1-12 mesi) si sono verificati una infezione del tunnel, una batteriemia, un riposizionamento e un ematoma. Il trattamento dialitico è stato effettuato con flussi sangue adeguati e buona dose dialitica: Kt/V pari a $1,5 \pm 0,2$ (range 1.2-1.85), flusso ematico (Qb) di 278 ± 14 ml/min (260-300), pressione di aspirazione di 176 ± 20 (137-200) e di restituzione di 185 ± 31 (140-247).

Conclusioni: Il posizionamento di due CVCf, con apice in vena cava inferiore o in atrio, appare una soluzione efficace in pazienti selezionati per copatologie o scarsi accessi vascolari, senza significative complicanze e con efficienza dialitica adeguata. Inoltre si propone l'utilizzo di questo accesso anche come "ponte" durante l'allestimento e la maturazione della fistola.

COMPLICANZE SECONDARIE ALLA LUNGA PERMANENZA DI CVC TEMPORANEI NON TUNNELLIZZATI PER EMODIALISI

Cenerelli S., Giacchetta G.M., Fattori L., Ippoliti F., Boggi R.

Unità Operativa Nefrologia e Dialisi, Ospedale Civile Senigallia, ASUR Marche, ZT 4

Background: Il cateterismo venoso centrale (CVC) per emodialisi rappresenta una scelta spesso obbligata per la gestione in urgenza della malattia uremica. Il posizionamento e la permanenza in sede del catetere temporaneo sono notoriamente legati a complicanze precoci e tardive. L'evento maggiormente temuto è rappresentato dalle infezioni associate al catetere, che correlano direttamente con la durata dello stazionamento. Scopo: Con il presente lavoro retrospettivo abbiamo voluto esaminare l'incidenza di eventi e complicanze correlate a CVC temporanei (CVC-t) per emodialisi a permanenza protratta.

Materiali e Metodi: Tra gennaio 2006 ed aprile 2008 (28 mesi) sono stati considerati i casi di CVC-t che, per esigenze cliniche, sono stati lasciati in sede per almeno 7 giorni, selezionando così 52 pazienti (età media $72,5 \pm 8,2$ anni; 33 M, 19 F) a cui sono stati posizionati 82 CVC-t. Analisi statistica: Test Z di confronto tra proporzioni e Test del chi-quadro.

Risultati: Quale sede del CVC-t è stata scelta la via femorale in 45 casi (55%), la via giugulare interna in 33 casi (40%), la via succlavia nei restanti 4 casi (5%). La durata media in sede del CVC-t è stata pari a: sede femorale 34,3 gg (7 – 146 gg); sede giugulare 42,7 gg (7 – 159 gg); sede succlavia 53,5 gg (18 – 72 gg). 1) Infezione associata al CVC: 12 casi (4,0 episodi/1000 giorni catetere); sede femorale 8 casi (5.2 episodi/1000 giorni catetere) di cui 1 caso ad esito fatale; sede giugulare 4 casi (2.8 episodi/1000 giorni catetere) di cui 3 casi ad esito fatale. Test $Z=1,613$ (0,0052 vs 0,0028), $p=0,107$. 2) Malfunzionamento del CVC: 32 casi (38% del totale) di cui: sede femorale 22 casi (50%); sede giugulare 10 casi (33%). Test del chi-quadro =0.468, $p = 0.49$. 3) Trombosi venosa centrale associata al CVC: 2 casi (2,5%), entrambi di vaso giugulare.

Conclusioni: Il numero di episodi infettivi e di malfunzionamento del CVC non differiscono significativamente tra le sedi femorale e giugulare. La frequenza di complicanze infettive dell'insieme dei CVC-t si colloca ai limiti inferiori dei tassi riportati in letteratura (4,0 episodi vs 3,8–6,6 episodi/1000 giorni catetere). Non si sono verificati casi di trombosi della vena femorale, a differenza invece del vaso giugulare interno. I nostri risultati suggeriscono che, qualora si opti per un accesso temporaneo, il CVC-t può essere lasciato in sede per tempi maggiori di quanto attualmente suggerito. L'accesso temporaneo femorale può essere scelto come prima sede per:

- la facilità del posizionamento,
- la mancanza di complicanze potenzialmente letali durante l'incannulamento,
- la sostanziale gestibilità della eventuale complicanza infettiva,
- la rarità della trombosi venosa profonda,
- la mancata compromissione post-trombotica del vaso giugulare.

RIDOTTA INCIDENZA DI INFEZIONE DA CATETERE CON GESTIONE DI DUE OPERATORI

Silvio Bertoli, Margarita Villa, Claudio Musetti, Daniele Ciurlino
IRCCS Multimedica Spa, Sesto San Giovanni, Milano

Introduzione: Le infezioni sono un'importante complicanza dei cateteri venosi centrali permanenti tunnellizzati (CVCp) con aumentata morbilità e mortalità. Non vi è accordo su quale sia la miglior strategia per la loro profilassi, in particolare quale sia la gestione migliore durante l'attacco-stacco (operatore singolo o doppio). Un audit Lombardo sugli accessi vascolari (18 centri su 47), evidenziava che nel 50% dei Centri il CVCp veniva gestito da un solo operatore e nei restanti da due operatori.

Scopo: Scopo di questo studio osservazionale è stato valutare l'incidenza di infezioni da CVCp nei pazienti emodializzati gestiti seguendo un protocollo di tecnica sterile di attacco e stacco con due operatori.

Pazienti e Metodi: Nel 2007 sono stati osservati 36 CVCp in 34 pz (17 M, 17 F, età mediana 82 anni), per un totale di 9954 gg-CVC (mediana 344, 33-365): 24 Optiflow (doppio lume) e 12 Tesio (4 in giugulare, 8 in femorale). Le procedure di "attacco e stacco" dei cateteri sono state eseguite con manovre sterili da 2 operatori. Le infezioni sono state identificate con criteri clinici, temperatura $> 38^{\circ}$ o brividi durante una seduta emodialitica, in assenza di un'altra causa evidente di infezione e confermate da emocolture positive da CVCp e da vena periferica.

Risultati: Durante il periodo di osservazione si sono verificate 7 episodi di sospetta batteriemia, con 4 emocolture positive (2 *St. haemoliticus*, 1 *St. aureus*, 1 *Corynebacterium striatum*). L'incidenza di batteriemie è stata di 0.70/1000 gg-CVC e di 0.40 considerando solo quelle con conferma colturale. I cateteri coinvolti erano 6 Optiflow in giugulare destra e 1 Tesio in vena femorale destra, a 23 ± 13 mesi dal posizionamento. Sono stati rimossi 2 CVCp a causa delle infezioni, mentre non sono state documentate infezioni metastatiche né decessi.

Conclusioni: L'incidenza di infezioni nella popolazione studiata è stata particolarmente bassa, soprattutto se confrontata con i dati in letteratura (circa 3/1000 gg-CVC). Questo dato suggerisce l'efficacia della gestione con due operatori nella profilassi delle batteriemie da CVC. Questa esperienza è un esempio significativo di come la condivisione di esperienze di centri diversi, quale l'Audit sugli accessi vascolari, ha permesso di modificare alcuni protocolli clinici con un miglioramento della qualità assistenziale.

ADDESTRAMENTO DI MEDICI NEFROLOGI AL POSIZIONAMENTO ECOGUIDATO DEL CATETERE TEMPORANEO GIUGULARE E FEMORALE COME ACCESSO VASCOLARE PER EMODIALISI

Matthias Zeiler, Antonio Federico, Rita Marinelli, Tania Monteburini, Rosa M. Agostinelli, Stefano Santarelli

U.O. Nefrologia e Dialisi, Ospedale "A. Murri", Jesi (AN)

Il posizionamento dei cateteri venosi centrali sotto guida ecografica è la tecnica di scelta per l'accesso vascolare in emodialisi. Il loro corretto posizionamento, senza comparsa di complicanze, è fondamentale nella gestione dei pazienti emodializzati. Scopo del nostro studio è stato quello di validare l'utilizzo e le complicanze della tecnica ecoguidata nel posizionamento di cateteri venosi centrali temporanei per emodialisi. Sono stati posizionati, dai medici nefrologi, un totale di 134 cateteri venosi centrali temporanei con tecnica ecoguidata (sistema ecografico Site Rite II con sonda 7.5 MHz) dal gennaio 2002 al maggio 2008. Tutti i medici venivano addestrati collegialmente da nefrologi più esperti fino a raggiungere l'autonomia. Gli accessi utilizzati erano: 48 cateteri femorali (30 destre e 18 sinistre) e 86 cateteri giugulari interne (86 destre e 5 sinistre). La tipologia dei cateteri era rappresentata da sistemi in poliuretano, mono-lume di diametro 8F, con lunghezza di 15-20 cm per le giugulari e 20-25 cm per le femorali.

Risultati: La vena giugulare interna è stata reperita nel 76.7% dei casi al primo tentativo, nel 20.9% dei casi al secondo tentativo e nel 2.3% dei casi dopo diversi tentativi. La vena femorale è stata reperita dopo prima puntura nel 72.9% dei casi, dopo seconda puntura nel 22.9% dei casi e dopo diversi tentativi nel 4.2%. Le complicanze per la puntura della vena giugulare interna sono state le seguenti: tre casi di puntura dell'arteria (3.5%), un caso di malposizionamento in vena anonima-succlavia (1.2%) e un caso di ematoma da sanguinamento venoso (1.2%). Per l'accesso alla vena femorale le complicanze erano rappresentate dalla puntura della arteria femorale in 5 casi (10.4%) e dall'ematoma da sanguinamento venoso in 3 casi (6.3%). Nessuna delle complicanze necessitava l'intervento chirurgico o l'emotrasfusione. La tecnica ecoguidata, eseguita da un gruppo di nefrologi addestrati senza l'aiuto di altri specialisti esterni, mostra un numero ridotto di complicanze rispetto alla tecnica a cielo coperto con alta percentuale di successo al primo tentativo. L'addestramento collegiale dei medici alla tecnica ecoguidata rende possibile alti livelli di sicurezza.

PROLONGED USE OF UNCUFFED SINGLE LUMEN JUGULAR CATHETERS FOR HEMODIALYSIS

Matthias Zeiler, Antonio Federico, Rita Marinelli, Tania Monteburini, Rosa Maria Agostinelli, Stefano Santarelli

Department of Nephrology and Hemodialysis, Ospedale "Augusto Murri", A.S.U.R. Marche n. 05, Jesi (AN)

Introduction: NKF/KDOQI guidelines are limiting the use of non cuffed hemodialysis catheters only for hospitalized patients and for less than one week of use. The risk of complications as infections, thrombosis or insufficient delivery of blood flow seems to be time-dependent. Therefore the guidelines are favourizing the preemptive use of the more expensive tunnelled catheters. Aim of the study: The aim of the study was to analyze retrospectively the prolonged use of uncuffed single lumen jugular catheters for hemodialysis.

Materials and methods: We selected all patients, in which an uncuffed single lumen catheter (diameter 8 French, length 15-20cm), placed in the internal jugular vein under sonographic control, was used for more than 6 weeks in order to perform hemodialysis up to maturation of a new artero-venous access, recovery of renal function or start of peritoneal dialysis. Thirtyeight patients, mean age 73 years (min.-max. 43-92 years), fulfilled the above mentioned criteria. Three patients died with functioning catheter in place, not due to catheter related causes (7.9%). In four patients the uncuffed catheter was sostituted by a cuffed permanent catheter (10.5%) as other alternatives were not possible. Two patients presented late recovery of renal function (5.3%). Other two catheters had to be removed as malfunction or technical defect occurred. Infection was the reason of catheter removal in 4 cases (10.5%). In the majority of cases (23 cases, 60.5%) the uncuffed catheter was removed as peritoneal dialysis or dialysis by an artero-venous access was possible (catheter removal after median 3 months).

Conclusions: The prolonged use of uncuffed single lumen jugular catheters seems to be a feasible method, under economic and clinical aspects, if catheter infection rates are low at the dialysis centre.

RARA CAUSA DI MALFUNZIONAMENTO DI CATETERE VENOSO CENTRALE PER EMODIALISI: DISLOCAZIONE IN VENA AZIGOS

D'Elia F.°, Tarantini P.; Giangregorio P.°, Wolowiec A.^, Tripodo D.°, Stella M.°, Tarantino G.°, Brusasco S.°, Conte M.°, De Leo G.* °*

U.O. di Nefrologia e Dialisi, * U.O. di Chirurgia, ^ U.O. di Radiologia - P.O. di Molfetta - AUSL Bari

La principale causa di ospedalizzazione nei pazienti remici in emodialisi periodica è rappresentata dalle complicanze dell'accesso vascolare (25%). Tale morbilità è più accentuata nei pazienti con i cateteri venosi centrali (CVC) per frequente malfunzionamento. Scopo del lavoro è la descrizione di una rara causa di malfunzionamento da CVC per emodialisi per dislocazione in vena azigos in un paziente diabetico uremico in emodialisi da circa 18 mesi con macroangiopatia obliterante. Il paziente era stato avviato all'emodialisi a mezzo di CVC in vena giugulare interna dx, durato circa 15 mesi. Per la presenza di trombosi della vena giugulare interna dx, si era proceduto ad un impianto di un nuovo CVC nella vena giugulare interna sinistra, con scarsa portata dello stesso. Tale CVC era stato sostituito con un CVC tipo Permacath di 45 cm, anch'esso non funzionante. È stata eseguita angioTAC dei vasi del collo e del torace che ha messo in evidenza trombosi della giugulare interna dx, del tronco anonimo di dx, parziale trombizzazione del tronco anonimo di sx e dislocazione del CVC in vena azigos, che risultava aumentata di calibro come da circolo collaterale vicariante. L'uso dell'esame angiografico, nel caso di ripetuti malfunzionamenti del CVC, ha permesso il posizionamento più idoneo per garantire un flusso adeguato per l'emodialisi nella vena cava inferiore.

UN CASO INSOLITO DI STENOSI DELLE VENE CENTRALI IN UN EMODIALIZZATO

Zerbi S., Cozzi G., Pedrini L.A.

U.O. Nefrologia e Dialisi, Ospedale Bolognini, Seriate (Bg)

La stenosi delle vene centrali (SVC) può compromettere il regolare funzionamento di una fistola artero-venosa nell'arto omolaterale. La causa più frequente negli emodializzati è costituita dagli esiti del pregresso posizionamento di un catetere venoso centrale (CVC). L'incremento di dializzati con comorbidità multiple ha causato un aumento di emodializzati portatori di pacemakers e defibrillatori automatici, anch'essi possibile causa di SVC. Fino ad oggi, la prevalenza delle SVC da cause diverse da quelle sopra citate non è nota. Descriviamo il caso di un emodializzato di 72 anni noto per diabete mellito tipo II, carcinoma vescicale trattato con resezione transuretrale nel 2000, nefrectomia sinistra per carcinoma a cellule chiare nel 2005, asportazione chirurgica del lobo inferiore del polmone sinistro e linfadenectomia mediastinica per metastasi nel marzo 2007. Nel settembre 2007, due anni dopo il confezionamento di una fistola artero-venosa brachiocefalica nell'arto superiore destro, si assisteva al progressivo sviluppo di edema all'arto superiore omolaterale concomitante alla comparsa di circoli collaterali a livello della spalla destra e del collo, edema lieve del collo e del volto. L'utilizzo dell'accesso vascolare in emodialisi aggravava l'entità dell'edema, provocava dolore all'arto e si associava al riscontro di elevate pressioni venose. L'esame angiografico delle vene centrali evidenziava una stenosi della vena anonima destra condizionante una dilatazione della vena succlavia e l'inversione del flusso ematico nella vena giugulare. Il paziente veniva inoltre sottoposto a tomografia computerizzata del torace con riscontro di multiple metastasi linfonodali nel mediastino superiore e anteriore ed a destra della trachea, comprimenti la vena risultata stenotica. Si eseguiva pertanto un'angioplastica percutanea della zona stenotica con posizionamento di stent mediante approccio venoso transfemorale destro e nelle ore successive si osservava la scomparsa di edema e circoli collaterali. Negli emodializzati la prevalenza delle SVC da cause indipendenti dal posizionamento di CVC non è nota. Dato che la compressione delle vene da masse esterne genera un identico quadro clinico e può essere il primo segno di una grave malattia, tale sospetto dovrebbe sempre essere escluso ogni volta che si riscontra una SVC in un emodializzato.

I PROTOCOLLI DI GESTIONE E MONITORAGGIO DEI CATETERI VENOSI CENTRALI (CVC) IN EMODIALISI COME REQUISITI FONDAMENTALI PER LA PREVENZIONE DELLE COMPLICANZE

Xhelili A.(1) Papagno F.(1), Perulli R. (1), Forcella M.(1) , Di Dio M.(1), Di Gioia V(1), Danza S. (2), Moccia R (2), Pippo K. (2) Stordone R. (2), (1) Dirigente Medico (2) Infermiere,

S.C. Nefrologia e Dialisi Ospedaliera "OO.RR.", Foggia S.C. Nefrologia e Dialisi Ospedaliera, Az. Ospedaliero Universitaria "OO.RR." , Foggia

Riferiamo l'esperienza relativa all'applicazione di protocolli di sorveglianza e nursing riguardanti 81 CVC temporanei (femorali 90 %, giugulari 10%) utilizzati da 30 pazienti (2,4 cateteri/paziente) per un periodo di 24 mesi con tempo di stazionamento medio 42 gg e che hanno mostrato prevalentemente problemi di malfunzionamento (9 episodi/ paz.). Per quanto riguarda i CVC a lunga permanenza riportiamo l'esperienza di 7 pazienti (10%) portatori di CVC su di una popolazione prevalente di 73 I CVC a lunga permanenza tunnellizzati erano rappresentati da 4 Hemosplit PC in carbothane, 1 Hemosplit in Carbothane, 1 ASH Split in silicone ,1 "Tesio" in carbothane con una media di 245 gg in di permanenza (30-334). Le maggiori complicanze riscontrate sono state flogosi lieve dell'exit-site e l'ostruzione meccanica (0,4/episodi/sett/cvc) mentre non si sono rilevate setticemie. In 2 casi si è dovuto sostituire il CVC,1 per dislocamento ed 1 per ostruzione. Questi risultati sono da considerarsi positivi e sono ascrivibili all'adozione di protocolli e procedure operative interni che prevedono massima istruzione del paziente, sorveglianza e verifiche periodiche della funzionalità mentre i problemi di sepsi sono risultati poco rilevanti utilizzando una procedura di attacco-stacco ad un solo operatore I protocolli di gestione e monitoraggio del CVC che compongono il Manuale della Qualità della S.C. di Nefrologia Ospedaliera riguardano: la Dislocazione, la Pervietà, lo stato dell'Emergenza e la medicazione dell'exit-site (uno e due operatori); oltre che le manovre di attacco - stacco paziente al monitor (uno e due operatori) e la terapia della ostruzione CVC (manovre di disostruzione meccanica e farmacologica) Il CVC è un accesso vascolare sicuro, di rapido allestimento ed impiego nei casi di trattamento d'urgenza o con fistola arteo-venosa (Fav) non ancora allestita, e duraturo se si tratta di CVC cuffiati. I protocolli di gestione e monitoraggio dei CVC sono strumenti che garantiscono una corretta gestione del CVC al fine di garantirne un uso più lungo possibile evitando disagi al paziente e soprattutto l'insorgenza di pericolose complicanze.

INCANNULAMENTO DELLA VENA AZYGOS CON CATETERE DI TESIO IN PAZIENTE CON STENOSI SERRATA DELLA VENA CAVA SUPERIORE E OCCLUSIONE BILATERALE DELLA SUCCLAVIA

*Ferraro Mortellaro R, Romanini D., Fanni Canelles M., *Pozzi Mucelli R., Adorati Menegato M.*
SOC Nefrologia, ASS 4 "Medio Friuli" *SOC Radiologia Ospedale S. Antonio, S. Daniele del F.

Una trombosi o una grave stenosi della vena cava superiore sono una rara complicanza del cateterismo permanente dei vasi superiori e si manifesta con quella serie di sintomi che configurano appunto la sindrome omonima. Descriviamo il caso di una paziente di 77 anni, in dialisi da 5 anni, che presenta una stenosi serrata della vena cava superiore con una occlusione bilaterale della succlavia riscontrata dopo 5 anni di cateterismo permanente della vena giugulare interna Dx e del tutto asintomatica. Non è noto se l'occlusione delle succlavie fosse preesistente al cateterismo e responsabile del fallimento precoce delle due FAV semiprossimali, allestite prima della cateterizzazione.

Quando si è dovuto riposizionare uno dei cateteri giugulari che si era sfilato per decubito della cuffia, abbiamo incannulato la vena Azygos. Un controllo angiografico ha permesso di evidenziare una stenosi serrata della cava superiore che consentiva il passaggio di un solo catetere da 10 F e una notevole dilatazione del sistema dell'azygos. Due tentativi di forzare la stenosi sono falliti e, alla fine, si è posizionato un catetere da 10 F in giugulare Sx, la cui estremità risulta nella vena azygos, mentre uno era regolarmente posizionato in atrio Dx.

Attualmente la paziente utilizza il catetere in azygos per la restituzione e presenta pressioni venose intorno a 200 mm/hg con Qb di 350 ml/m e KT/v di 1.31. Precedenti reports di incannulamento e utilizzazione dialitica della vena azygos sono estremamente rari in letteratura (5 casi), due in paz. pediatriche, uno con toracotomia, uno con approccio translombare.

L'unico caso sovrapponibile al nostro richiedeva il cambio del catetere 4 volte in 6 mesi mentre nella nostra paziente i cateteri sono perfettamente funzionanti dopo 9 mesi. La vena azygos può garantire una buona funzionalità come accesso vascolare permanente a medio termine, senza complicanze, purché sufficientemente dilatata, anche se il rischio di compromettere l'unico drenaggio venoso della parte superiore del corpo deve essere attentamente valutato.

IL POSIZIONAMENTO DEI CATETERI DI TESIO IN SALA ANGIOGRAFICA: OGGI UNA NECESSITÀ? DESCRIZIONE DI UN CASO CLINICO

David P., Navino C., Capurro F., Sibilio L., De Leo M.

S.C.O Nefrologia Dialisi Istituto di Radiologia Diagnostica e Interventistica. Azienda Ospedaliera Maggiore della Carità Novara

Introduzione: il catetere venoso centrale (CVC) tunnellizzato è impiegato come accesso vascolare (AV) in alcune condizioni di impossibilità di confezionamento di fistola artero-venosa (FAV) con vasi nativi. Negli ultimi anni la prevalenza di CVC in emodialisi (hd) è incrementata in seguito all'aumento dell'età e delle comorbidità dei pazienti (pz). Il suo posizionamento è gravato da complicanze dovute a varianti anatomiche della vena giugulare interna (VGI), a possibili trombosi venose nonché alla presenza di fibrin sleeve che controindicano la venipuntura e che quindi devono essere diagnosticate per tempo. Inoltre l'errata manovra di incannulamento della vena può causare: puntura dell'arteria, emotorace, lesioni nervose, pneumotorace e perforazione di trachea e laringe.

Caso clinico: pz maschio, 27 aa, in hd dal 1992 per glomerulonefrite lupica. AV eseguiti:

AV 1992-2006	Durata mesi
FAV L-L Proximale dx	57
FAV L-T Distale sx	23
FAV L-L Distale sx	67
FAV L-L middle arm sx	15
FAV L-L Distale dx (art. ulnare)	0
CVC Permanente vena femorale (VF) dx	7
Protesi Braccio dx	7
CVC Temporaneo VF dx	2
Protesi Braccio dx	1
CVC Temporaneo VF sx	1

Nel 1994 il pz è stato portatore di tx renale perso dopo 4 mesi per rigetto vascolare acuto non trattato per concomitante complicanza infettiva. La FAV middle arm è stata chiusa a ottobre 2005 perché causa di importante tumefazione del volto-collo in scarico critico per ostruzione della vena anonima omolaterale. In seguito alla trombosi delle protesi è stato posizionato catetere peritoneale in sede paraombelicale sx con trattamento di APD dal 14/11/06 al 23/11/07 quando viene interrotta per peritoniti e infezioni dell'exit-site recidivanti. Il 29/11/07 viene sottoposto a posizionamento di CVC di Tesio: l'ecografia (US) e l'esame angiografico hanno confermato trombosi dell'anonima sx, della VGI dx, della VFdx. La VFsx viene preservata per un futuro tx renale. Sotto duplice guida US e angiografica è stato posizionato CVC di Tesio ad 1 via nella vena succlavia dx.

Conclusioni: la presenza di varianti anatomiche e/o patologie vascolari venose impone da tempo l'utilizzo dell'US per la venipuntura eseguita in real time. L'impiego del fluorangioscopio invece è ancor oggi una realtà di poche strutture ospedaliere. Abbiamo riportato un caso clinico per cui il controllo fluorangioscopico ha permesso di diagnosticare la presenza di trombosi a carico dei vasi venosi in cui avremmo voluto posizionare il CVC e di seguire in sicurezza l'avanzamento del filo guida e delle branche del catetere. La nostra esperienza suggerisce che, data la tipologia di pz sempre più complicati in hd, il posizionamento del CVC in sala angiografica semplifica tutti i tempi della manovra riducendo notevolmente i rischi.

LA PUNTURA AD OCCHIELLO DELLA FAV: ESPERIENZA IMPERIESE

Zollo A, Re F, Barbieri E, Panza L, Cavatorta F.

Divisione di nefrologia e dialisi, Ospedale di Imperia, Asl 1 imperiese

Pur essendo stata proposta fin dal 1979, la puntura ad occhiello della fistola arterovenosa non è stata mai praticata in Italia sino a pochi mesi fa. La tecnica utilizzata è stata quella della puntura cosiddetta “a scala di corda” ritenuta più sicura.

Da 13 mesi presso la Struttura Complessa di nefrologia e dialisi di Imperia è stata adottata la tecnica ad occhiello. Sono stati arruolati inizialmente 4 pazienti, dopo un mese altri 4 e dopo 9 mesi ulteriori 4 per un totale di 12 pazienti con una durata media di trattamento pari a 9,6 mesi (da 4 a 13 mesi) e un complessivo numero di punture pari a 2976. Sono state scelte fistole di difficile puntura, e/o con vari aneurismi da pregresse punture; in 3 casi si è passati dalla tecnica usuale alla puntura ad occhiello dietro esplicita richiesta del paziente.

Da 2 mesi abbiamo utilizzato per la creazione del tragitto sottocutaneo il presidio monouso “Biohole Plug” che ha notevolmente agevolato la formazione del tunnel, consentendo l'utilizzo dell'ago a punta smussa anche dopo 1 o 2 punture con l'ago tagliente senza l'obbligatorietà di ricorrere allo stesso operatore.

Non si è verificata alcuna complicanza, né di tipo trombotico o infettivo, mentre la stragrande maggioranza dei pazienti ha gradito la tecnica rifiutandosi di ritornare alla puntura a scala di corda. Questa tecnica oltre a salvaguardare l'aspetto estetico dell'arto, ha consentito un risparmio del patrimonio vascolare del paziente evitando probabili ematomi da puntura errata con possibile compromissione della sopravvivenza della fistola.

Si ritiene indispensabile diffondere questa diversa modalità di puntura della FAV nei vari Centri Dialisi italiani.

UTILITÀ DELLA VALUTAZIONE ECOCOLORDOPPLER DELL'ARTO SUPERIORE PRIMA DELL'INTERVENTO DI FISTOLA ARTERO-VENOSA PER EMODIALISI

Mancini A.1, Cuzzola C.1, Losappio R.2

1 Struttura Complessa di Nefrologia e Dialisi, Ospedale Di Venere, ASL/BA Bari

2 Struttura Complessa di Nefrologia e Dialisi, Ospedale Dimiccoli, ASL/BAT Barletta

È dimostrato che l'incremento di flusso ematico che si ottiene nell'arteria brachiale (AB) dopo la creazione di una fistola artero-venosa (FAV) è correlato con una buona funzionalità della fistola stessa, mentre la sua riduzione è predittiva di eventi trombotici.

Scopo di questo lavoro è stato quello di definire i parametri ecocolor Doppler che predicono un incremento di flusso nell'AB prima che il paziente uremico venga sottoposto all'intervento di FAV.

Sono stati studiati 30 pazienti mediante ecocolor Doppler dell'arto superiore prima e dopo la creazione di una fistola artero-venosa tra arteria radiale e vena cefalica. I parametri presi in considerazione sono stati: i diametri della vena cefalica e dell'arteria brachiale e la velocità di picco sistolico dell'arteria radiale. Dopo aver eseguito il test dell'iperemia reattiva, ottenuto facendo chiudere il pugno al paziente per due minuti circa, è stata calcolata la differenza di flusso, di diametro e di indice di resistenza sull'AB così come rilevati prima e dopo il test.

Lo studio ha dimostrato una correlazione, statisticamente significativa, tra l'incremento di flusso nell'AB, dopo l'intervento di FAV, e i seguenti parametri ecocolor Doppler pre-operatori:

1. incremento di diametro dell'arteria brachiale dopo il test dell'IR,
2. riduzione dell'indice di resistenza nell'arteria brachiale dopo il test dell'IR,
3. incremento di flusso nell'AB dopo il test dell'IR.

Nessuna correlazione è risultata, invece, tra il flusso dell'AB dopo l'intervento e gli altri parametri presi in considerazione: diametro dell'arteria radiale e della vena cefalica, velocità di picco sistolico dell'arteria radiale.

Conclusione: qualora lo studio ecocolor Doppler pre-operatorio dell'arto superiore dimostri un incremento di diametro dell'AB associato ad una riduzione dell'indice di resistenza e ad un incremento del flusso ematico dopo il test dell'IR, è verosimile che il vaso, dopo l'intervento, sarà caratterizzato da un adeguato incremento di flusso e, verosimilmente, da un buon esito della FAV. Se invece tale quadro ecocolor Doppler non è dimostrabile, la creazione di una FAV su quell'arto potrebbe essere a rischio di fallimento.

“OWL-NEEDLE” CANNULATION SYSTEM (ONCS) BY MICRO-PUNCTURE FOR DIFFICULT ACCESS TO A-V FISTULA VEINS

G.M. Bosticardo, R. Cravero, V. Morellini, R. Bergia, E. Schillaci, E. Caramello, P. Bajardi
Nephrology and Dialysis Unit, ASL BI, Biella, Italy

Internal AVF is still considered the best vascular access for hemodialysis. However, in clinical practice often the conventional puncture by fistula needles is uneasy, especially in the early maturation phase of new access. We have studied a new approach that employs a micro-puncture set mounted on a plastic cannula. The procedure starts with the less traumatic vein cannulation by 21 Ga needle, with syringe for blood aspiration and if needed for minimal intra-dermal anaesthetic. Then a thin guidewire is inserted through a coaxial passage in the syringe and this allows the passage of a progressive dilator and insertion of the plastic cannula.

Finally the dilator and the guidewire are removed, manually closing an elastic tract, and the cannula may be connected to dialysis lines. The ONCS allows a less traumatic and safer puncture of difficult veins as compared to standard fistula needles or to standard cannulas.

Due to the soft material in particularly difficult cases the cannula might be left in place for more than a single dialysis session.

PERCUTANEOUS ANGIOPLASTY IN THE TREATMENT OF ISCHEMIC HAND IN PATIENTS UNDER DIALYSIS

E. Paci, S. Alborino, E. Antico¹, R. Candelari¹, F.R. Ebrahimi², L. Carbonari²;

1 Radiology, Interventional Radiology, 2 Surgery, Vascular Surgery, Ospedali Riuniti, Ancona

Ischemia of the hand is infrequent after creation of the first arterio-venous fistula. The risk augments in the diabetic patient, especially after multiple vascular re-intervention and fistula proximalization. In a minority of patients (1-9%) a severe arterial diseases can be found in concomitance to dysfunctional FAV. Recent studies have suggested a significantly high incidence of inflow stenosis (14% to 42%) (1). Endovascular therapies are valuable in treating AVF dysfunction and ischemia (2,3).

Our experience in FAV monitoring has been recently revised to evaluate its conformity to the standards by DOQI (Dialysis Outcomes Quality Initiative) (4). The procedures relative to the last 120 patients (88 native FAV, 32 vein/graft bypass) were revised. We treated 120 lesions (97 pts) by percutaneous transluminal angioplasty (PTA). In 8 pts with hand ischemia/dysfunctional FAV we performed PTA of arteries of the upper limb: 2 pts with proximal inflow reduction, 3 pts with arterial inflow stenosis, anastomosis stenosis and distal collateral arteries stenoses, 3 pts with distal arterial stenosis and resistant ischemia of the hand after surgical revision for steal syndrome. Follow-up showed ulcer healing in all patients.

In our patients hand ischemia was depending on arterial disease, alone or in combination with steal syndrome. Modern low profile balloon catheters, jointly to adequate percutaneous approach, in example by using brachial antegrade puncture, allow treating extreme situations of the forearm arteries. Concluding, transcatheter therapy is not always able to solve hand ischemia, but can be impressively effective in selected cases. Tight interaction between health care practitioners involved with the maintenance, use, and treatment of dialysis vascular accesses is mandatory to simplify interventional approach and to warrant results.

References

1. Asif A, Gadalean FN, Merrill D, Cherla G, Cipleu CD, Epstein DL, Roth D. Inflow stenosis in arteriovenous fistulas and grafts: a multicenter, prospective study. *Kidney Int.* 2005 May;67(5):1986-92.
2. Valji K, Hye RJ, Roberts AC, Oglevie SB, Ziegler T, Bookstein JJ. Hand ischemia in patients with hemodialysis access grafts: angiographic diagnosis and treatment. *Radiology.* 1995 Sep;196(3):697-701.
3. Guerra A, Raynaud A, Beyssen B, Pagny J-Y, Sapoval M, Angel C. Arterial percutaneous angioplasty in upper limbs with vascular access for haemodialysis. *Nefrol Dialysis Transplantation* (2002)17: 843-851.
4. Aruny JE, et al. Quality improvement guidelines for percutaneous management of the thrombosed or dysfunctional dialysis access. Standards of Practice Committee of the Society of Cardiovascular & Interventional Radiology. *J Vasc Interv Radiol.* 1999 Apr;10(4):491-8.

FAV MID-ARM: UNA STRADA IN CUI CREDERE

M. Borzumati, P. Vio, F. Bonvegna, L. Funaro, P. Ametrano, A. Baroni
Nefrologia e Dialisi, Verbania

Nei pazienti uremici con programma di emodialisi, la fistola artero-venosa (fav) radio-cefalica confezionata al polso o appena al di sopra dello stesso, costituisce il gold standard in qualità di primo accesso vascolare confezionato con vasi nativi¹.

Nella popolazione uremica incidente è sempre maggiore la percentuale di pazienti con età anagrafica avanzata, affetti da diabete o da importante vasculopatia polidistrettuale.

In tale tipo di popolazione la realizzazione una fav radio-cefalica distale ha una sopravvivenza spesso limitata e talvolta non esistono i presupposti anatomici per il confezionamento di un tale tipo di accesso, a causa della povertà del reticolo venoso dell'avambraccio, soprattutto nella sezione distale e per il modesto calibro dei vasi arteriosi nella stessa sede².

Presso il nostro Centro, fino a due anni addietro un quadro come quello appena descritto, induceva al confezionamento di un accesso vascolare in sede prossimale, ossia alla piega del gomito, con l'utilizzo dell'arteria brachiale, ciò dopo il fallimento di una fav distale, o in prima istanza, qualora il patrimonio vascolare del paziente fosse particolarmente povero.

Da due anni a questa parte (2006-2007), nella logica di un più razionale utilizzo del patrimonio vascolare arterioso e venoso, del paziente, abbiamo confezionato 19 accessi vascolari al terzo medio del braccio, utilizzando il tratto prossimale dell'arteria radiale (fav mid-arm). Nel 70% dei casi la fav mid-arm è stata realizzata in seconda istanza, dopo il fallimento di fav distale, nel 30 % dei casi in prima istanza. La sopravvivenza di tale tipo di accesso è stata, ad oggi, ottimale. Abbiamo registrato una sola trombosi, verificatasi dopo sei mesi, in 4 casi la sopravvivenza dell'accesso si è interrotta per il decesso del paziente, i rimanenti 14 accessi sono in atto ben funzionanti.

Tale esperienza, pur con dei limiti, in relazione al numero del campione e al limitato periodo di osservazione, ci induce a credere che la fav mid-arm, non solo costituisce un passo intermedio irrinunciabile dopo il fallimento di una fav distale e prima del confezionamento di una fav prossimale, ma probabilmente in un specifica popolazione di pazienti, diabetici e anziani vasculopatici, andrebbe proposta come fav d'elezione³⁻⁴.

Bibliografia:

- 1 - National Kidney Foundation K/DOQI Clinical Practice Guidelines for Vascular Access (2000) Am. J. Kidney Dis. 2001 37: S137-S181.
- 2 - Miller PE, Tolwani A, Luscly CP, et al. Predictors of adequacy of arteriovenous fistulas in hemodialysis patients Kidney Int. 1999; 56: 275-280
- 3 - Bonforte G, Zerbi S, Surian M. The middle-arm fistula: a new native arteriovenous vascular access for hemodialysis patients Annals of Vascular Surgery 2004; 18: 448-452
- 4 - Konner K, Hulbert-Shearon TE, Roys EC, Port FK. Tailoring the initial vascular access for dialysis patients Kidney Int 2002; 62: 329-338

STENOSIS AND OCCLUSION OF HAEMODYALYSIS ARTERIO-VEINUS FISTULA. OUR EXPERIENCE OF A MULTIDISCIPLINARY TEAM

D. Patanè, P. Malfa*, W. Morale, G. Seminara, D. Spanti, G. L'Anfusa*, E. Caudullo*, C. Incardona, D. Di Landro*

*Angiografia and Intervention Radiology, Division of Nephrology and Dialysis Az.Osp."Cannizzaro" in Catania

Introduction: The angioplasty is a method normally used for the treatment of stenosis of the favourite for haemodialysis associated with fibrinolysis or thrombus-aspiration in case of thrombotic occlusion. Numerous studies show that prewew correction of stenosis of working fistule improves the survival of themselves and responds to the requirements of minimal invasiveness, safety, effecy and especially tha maintenance of vascular territory. Odds our experience to evaluate the effecacy and safety of interventional radiology in the treatment of arteriovenous fistula stenosis or occlusion.

Materials and Methods: From July 2002, 86 patients suffering from malfunction of arteriovenous fistula due to thrombotic occlusion or stenosis, underwent interventional radiological procedures (113 treatments). In all patients we've done a colour-doppler ultrasound to show the cause and the area of malfunction, to locate the ideal site for drilling in the efferent vein and make a map of fistula. Only 11 pz. were dealt with omolateral brachial arterial access. Single or multiple stenosis in the side of venous fistula were found in all patients and were treated with PTA (with high pressure balloon). Stenosis at anastomosys were found in 21 cases , which were treated with little vessels angioplasty catheter. In 12 patient, suffering from recent thrombotic occlusion of arterio-venous fistula, locoregional thrombolysis after PTA was necessary.

Results: Technical and clinical success was achieved in 80 cases (93%) but in only one of six treatments losing the procedure was interrupted due the rupture of vein wall. Follow-up exams after 6 months demonstrated primary patency of 88.7%, 68.7% e 41.2% a 6 m, 1 ye, 2 y. In 19 patients (23.7%) have observed a hemodynamically significant restenosis, which was retreated with multiple PTA (n.27 treatments, with only one negative) with success rate of 94.2%; only 1 patients had a fourth PTA treatment. Assysted patency rate is 93%, 86%, 61% respectly 6 m, 1 , 2 y.

Conclusion: In our experience we observed immediate success and excellent technique and patency rate in the medium and long term. PTA, trombolisys e tromboaspiration are treatment of choice in case of malfunction of a-v fistula. PTA should always be attempted before making new surgical access in order to preserve the vascular tree. Clinical follow-up, color Doppler and collaboration between nefrologist and interventional radiologist are necessary to obtain an optimal result.

CASE REPORT: ATYPICAL VASCULAR ACCESS IN HEART TRANSPLANT RECIPIENT

M. Zaramella, F. Tosato, F. Campanile, F. Pilon, D. Danieli, D. Milite

Vascular and Endovascular Surgery Unit, San Bortolo Hospital, Vicenza, Italy

Chronic renal failure is a frequent complications among heart transplant (HT) recipients (3-10%). In these cases the choice treatment is renal transplant. When it's not possible, peritoneal dialysis (PD) and haemodialysis (HD) can be useful. Anyway immunosuppressive therapy, such as tacrolimus and cyclosporine, reduce PD survival for the high risk of peritonitis and limited the use of synthetic prosthetic grafts in haemodialysis access for the risk of infection. Every effort should be done in order to perform an autogenous arteriovenous fistula. A 68 year-old man heart transplant recipient with end stage renal failure, in therapy with tacrolimus, needed to vascular access for HD.

The physical examination and the duplex ultrasound of the upper-extremity arteries and veins showed that superficially veins of the upper arms were poorly developed with the presence on the right side of a median cubital vein with 3 mm of diameter and a basilica vein of forearm with 2,5 mm of diameter, in absence of usable forearm cephalic vein. A first antecubital right fistula has been performed. After six weeks the fistula had poor maturation. A duplex study of the fistula evidenced the patency of the A-V anastomosis with good development of the median cubital vein but with multiple venous outflow veins in the upper-arm.

Thus a second procedure has been performed with a basilic vein transposition to create a forearm loop fistula, which was used after five weeks to a haemodialysis, avoiding in alternative the use of a synthetic prosthesis. After 8 months the vascular access is perfectly running.

LA COSTRUZIONE DELLA FISTOLA PRIMA DELL'INIZIO DELLA DIALISI EXTRACORPOREA COME INDICATORE DI QUALITÀ NEL PROGETTO DI CERTIFICAZIONE SIN-JOINT COMMISSION INTERNATIONAL

Quintaliani G., Cappelli G., Manno C., Petrucci V., Spinelli C., Tarchini R., Virgilio M., Alloatti S., Cancarini G., Zoccali C.

Commissione Governo Clinico SIN, Comitato Esecutivo del progetto Certificazione Percorso Malattia Renale Cronica

Introduzione: La Qualità è un tema fondamentale per i clinici. Per tale motivo, il comitato del governo clinico della SIN ha deciso di porre su nuove basi il tema della Qualità avviando un percorso di collaborazione con un ente certificatore esterno scegliendo di porre l'attenzione sulla Malattia renale Cronica, vero banco di prova dell'assistenza nefrologica integrata. Tra gli enti di certificazione, la scelta è ricaduta su Joint Commission International (JCI) che è forse la più prestigiosa agenzia di certificazione di qualità in sanità e che si avvale per le visite di personale sanitario specificatamente preparato.

Materiali e Metodi: In questo ambito la commissione, che si è occupata di stendere un set di indicatori di qualità che si riferissero alla malattia renale cronica, ha individuato, prioritariamente tra gli altri, la costruzione dell'accesso vascolare (o comunque di dialisi) prima dell'inizio del trattamento sostitutivo come una delle caratteristiche fondamentali della qualità del percorso clinico. L'indicatore proposto è infatti il numero di fistole funzionanti sul numero di pazienti avviati ad un programma di dialisi extracorporea. Questa scelta viene a confermare la scelta di alcune regioni (Emilia Romagna) di introdurre tale indicatore nelle caratteristiche di accreditamento. Anche il percorso della IRC costruito dai nefrologi americani, sempre in vista della certificazione JCI, prevede la costruzione dell'accesso vascolare prima dell'inizio della dialisi come elemento fondamentale di un approccio di qualità e dell'intero programma "fistula first"

Conclusioni: La presenza di un accesso vascolare al momento dell'inizio di un programma di dialisi extracorporea deve diventare un elemento su cui valutare la qualità di un ambulatorio volto al monitoraggio clinico della malattia renale cronica all'ultimo stadio. È auspicabile che, dopo la ennesima presa di posizione della SIN, anche i criteri di accreditamento regionale possano recepire tale concetto fondamentale di buona pratica clinica.

IS THERE A LINK BETWEEN MALNUTRITION, INFECTION AND ARTERIOVENOUS FAILURE IN HEMODIALYSIS PATIENTS?

Gagliardi G.M., Rossi S., Condino .F, Greco F., Tenuta R., Savino O., Gerace G., Mancuso D., Bonofiglio R., Domma F., Latorre G.

- 1 Division of Nephrology, Dialysis and Transplantation-Azienda Ospedaliera - Cosenza.
- 2 Institute of Neurological Sciences, National Research Council - Mangone (Cosenza)
- 3 Laboratory of Virology-Azienda Ospedaliera - Cosenza.
- 4 Department of Economics and Statistics, University of Calabria, Arcavacata-Rende (Cosenza)

Introduction: The primary factor that causes stenosis in arteriovenous fistula (AVF) is neointimal hyperplasia. This resembles the histopathologic feature of atherosclerosis. In addition to the classic atherogenic risk factors such as hypertension, smoking, diabetes, cholesterol, we evaluated the role of Cytomegalovirus (CMV), *Helicobacter pylori* (H-pylori), *Clamydia pneumoniae* (C pneumoniae) infection and malnutrition as possible causes of AVF failure in hemodialysis patients.

Methods: In this study we monitored the access patency of 91 hemodialysis patients by on-line blood flow measurement (Qac) and recorded the level of albumin, fibrinogen, C-reactive protein and total plasma cholesterol. The Malnutrition Inflammation Score and the normalized protein intake (nPCR) were used to assess the nutritional status. Seropositivity to CMV, C pneumoniae and H Pylori was also assessed.

Results: 21 patients showed at least one episode of vascular access thrombosis and 17 patients showed a stenotic lesion. The preliminary analysis of survival tables revealed that patients who have high IgG CMV antibodies levels showed a higher probability of AVF failure than patients with lower CMV antibody levels. The difference of the empirical survival functions was statistically significant when we stratified by CMV antibody levels, unlike considering H-pylori or C-pneumoniae antibody levels. Logistic regression model revealed that CMV, cholesterol, nPCR and Qac significantly increased the risk of AVF failure.

Conclusion: Our study suggests that CMV infection, total plasma cholesterol, Qac, and nPCR are important risk factors of AVF failure in hemodialysis patients.

DUE CENTRI ACCOMUNATI DA UNA PREVALENZA DI FISTOLE CON VASI NATIVI MAGGIORE DEL 90%: ESPERIENZE A CONFRONTO

M. Napoli, R. Stanziale[^], M. Lodi [^], F. Russo, AL. Antonaci, A. De Pascalis, V. Greco, E. Castrignanò**, E. Buongiorno*

U.O. Nefrologia, Dial. e Trap. Ren. P.O. "V. Fazzi", Lecce. [^] U.O. Nefrologia 1 Osp. "Spirito Santo" Pescara, * C. Dialisi "Diaverum" Copertino. ** C. Dialisi Campi Salentina

Nonostante la fistola arterovenosa con vasi nativi (nAVF) sia il gold standard per il dializzato, i dati epidemiologici ne evidenziano un calo della prevalenza con aumento di quella dei cateteri venosi centrali tunnellizzati. In questo studio abbiamo confrontato l'attività di due centri nefrologici in regioni diverse caratterizzati da una prevalenza di nFAV particolarmente elevata (> 90 %) allo scopo di evidenziarne le motivazioni. Come gruppo di controllo si è considerato il pool di pazienti del rispettivo registro regionale.

Dei due gruppi di Pt (risultati poi omogenei) sono state analizzate età, anzianità dialitica, coesistenza di diabete e la prevalenza dei vari tipi di accesso vascolare (AV) al 31/12/07; è stata valutata l'incidenza degli AV negli ultimi 4 anni; è stata inoltre valutata la "politica" in tema di creazione e gestione degli accessi vascolari ed i modelli organizzativi dei due centri; in particolare si è focalizzata l'attenzione su operatori, nefrologi dedicati, collaborazione con i chirurghi, utilizzo dell'Eco-Color-Doppler (ECD) nel preoperatorio, nel follow up e nella diagnostica delle complicanze, ricorso alla radiologia interventistica, atteggiamento nei confronti delle complicanze, in particolare tempi di intervento dopo la trombosi di una AVF.

I risultati hanno evidenziato una prevalenza delle nAVF nei due centri del 92.5 % e del del 96.1% maggiore rispetto a quella dei nei rispettivi centri regionali (88 e 87%), con una prevalenza di nAVF all'avambraccio maggiore dell'80% e del 90% rispettivamente.

L'analisi degli interventi incidenti ha mostrato una elevata percentuale di AVF all'avambraccio in caso di revisioni per stenosi o trombosi, con ricorso limitato ad AVF prossimali e Graft. Circa i modelli organizzativi, i due centri avevano entrambi un uso routinario dell'ECD nel mapping preoperatorio e nella sorveglianza delle complicanze; in caso di trombosi entrambi i centri ricorrevano al reintervento entro 12-24 ore; infine entrambi usufruivano di un team multidisciplinare che comprendeva il chirurgo ed il radiologo interventista, con il nefrologo sempre collaborante e mai delegante.

USO DEL CATETERE COME PRIMO ACCESSO VASCOLARE NEI PAZIENTI EMODIALIZZATI

Giuseppe Pontoriero, Ferruccio Conte, Enzo Corghi, Aurelio Limido, Fabio Malberti, Donatella Spotti, Pietro Ravani

Registro Lombardo di Dialisi e Trapianto - Milano

Introduzione: Il 10% dei pazienti italiani in emodialisi (HD) effettua il trattamento con un catetere a permanenza e circa il 40-50% inizia la dialisi con un catetere. Differenti fonti documentano un progressivo incremento dei cateteri nella popolazione prevalente ma pochi dati sono disponibili riguardo l'andamento dei pazienti incidenti.

Scopi: In questo studio abbiamo analizzato, in una larga coorte di pazienti incidenti, il rischio d'uso del catetere nel tempo ed i fattori noti per la loro influenza sulla scelta dell'accesso vascolare. **PAZIENTI E METODI** È stata esaminata una coorte di 3054 pazienti che ha iniziato il trattamento emodialitico in Lombardia tra il gennaio 2001 ed il dicembre 2005. È stata utilizzata la regressione logistica per modellare il rischio d'avere il catetere alla prima HD come funzione di età, sesso, diabete, patologia cardiovascolare ed anno d'inizio trattamento. La tendenza di variazione per il livello delle altre covariate è stata formalmente testata utilizzando l'interazione dei termini. L'effetto centro è stato trattato come effetto random.

Risultati: Tra il 2001 ed il 2005, l'uso di catetere è progressivamente aumentato nei pazienti incidenti. Questo fenomeno è stato osservato sia nella popolazione totale – dal 55% al 64% - sia in una coorte di pazienti maschi, non diabetici e relativamente giovani (età <55 anni) – da 53% a 65%. Nel modello finale erano predittori significativi d'uso del catetere l'età più avanzata (OR 1.16 per decade; 95% CI 1.10 – 1.22) ed il periodo più recente d'inizio HD (OR 1.09 per anno; 95% CI 1.03 – 1.15; P 0.004, per il trend) ma non il sesso, il diabete e la patologia cardiovascolare. Non c'era significativa interazione dei termini.

Conclusioni: I nostri dati mostrano un crescente ricorso al catetere nei pazienti che iniziano l'emodialisi. Questa tendenza si osserva anche nei pazienti a basso rischio, come i giovani maschi non diabetici. Di conseguenza età e condizioni di comorbidità non sono i soli fattori che influenzano la scelta dell'accesso vascolare. Ulteriori studi sulla pratica clinica corrente e le caratteristiche dei pazienti emodializzati sono necessari per impostare politiche d'intervento mirate ad interrompere la progressiva riduzione dell'uso della fistola con vasi nativi come accesso per l'emodialisi.

È NECESSARIA UNA MODERNA CLASSIFICAZIONE DELLE FISTOLE PER EMODIALISI?

M. Napoli.

U.O. Nefrologia, Dialisi e Trapianto, P.O. "V. Fazzi", Lecce

Da molti anni le fistole arterovenose (Avf) sono classicamente distinte in "Distali" e "Prossimali", con vasi nativi e protesici, oltre ad essere identificate in base al tipo di anastomosi latero-laterale, latero-terminale e temino-laterale. E' comune la citazione anche dei vasi utilizzati per la fistole, pertanto si parla di AVF radio-cefalica, brachio-basilica etc. Riteniamo che allo stato attuale, con la diffusione delle Avf all'avambraccio, sia necessaria una moderna classificazione che in una definizione, un acronimo o una sigla, possa fornire tutte le informazioni atte ad identificare il tipo e le caratteristiche di quel dato accesso ma anche la storia clinica relativa agli accessi vascolari (AV) di ciascun paziente. In ordine, si potrebbe definire:

- 1) l'arto dell'accesso (se dominante o non dominante);
- 2) la sede dell'accesso in maniera più precisa (ad esempio polso,avambraccio, gomito, braccio);
- 3) i vasi interessati;
- 4) il tipo di anastomosi e quindi il numero cronologico dell'accesso stesso (se cioè è il primo, il secondo o il terzo etc.).

Si potrebbero infine identificare con delle lettere i vari termini: proviamo con degli esempi. Avf = fistola arterovenosa con vasi nativi; G = graft; ND = non dominante; D = dominante; W = polso; F =avambraccio; E = gomito; A = braccio; U = arto inferiore; r = radiale; c = cefalica; b = basilica; br = brachiale; a = ascellare; m = mediana; c = comunicante; u = ulnare; f = femorale; s = safena; LL = latero-laterale; LLt = latero-laterale terminalizzata; LT = latero-terminale; TT = termino-terminale; Tr = transposizione. Da quanto esposto una fistola denominata NDW LT rc Avf1 sarebbe una prima fistola radio-cefalica latero-laterale al polso sinistro di un destrimano; una fistola DF LLt rc Avf5 sarebbe una quinta fistola radio-cefalica latero-laterale terminalizzata all'avambraccio dx di un destrimano, certamente la fistola di un pt con problemi di AV; una fistola NDF LT rc Avf1 è una prima fistola radio-cefalica latero-terminale all'avambraccio non dominante, probabilmente la fistola di un pt con vasi piccoli al polso. Sembra evidente come la sigla identificativa di un AV possa rappresentare un sorta di codice fiscale capace di dare informazioni dettagliate sul tipo di AV e sulla storia clinica del pt cui si riferisce, molto utili sia in clinica e soprattutto quando si debbano eseguire degli studi epidemiologici.

In sequenza è riportata la distribuzione di 50 pt prevalenti del nostro centro in base alla sede degli AV: NDW Avf n. 21; DW Avf n. 6; NDF Avf n. 14; DF Avf n. 3; NDE Avf n.3; DE Avf n. 1; NDA G n. 1.

OSSERVAZIONE REGIONALE PIEMONTESE CVC TUNNELIZZATI

T. Fidelio, G. Forneris, M. Salomone, A. Marcello, C. Navino, O. Filiberti, S. Maffei, F. Goia, M. Borzumati, A. Gaiter, G. Calabrese, S. Ferrero, M. Francisco, G. Martina, S. Cusinato, G. Demicheli, V. Alfieri.*

* U.O.A. di Nefrologia e Dialisi ASL 4 Ciriè (Torino), U.O.A. di Nefrologia e Dialisi del Piemonte

Il gruppo Regionale Piemontese degli accessi vascolare ha voluto osservare l'utilizzo dei CVC tunnellizzati nel trattamento dialitico periodico, valutandone la diffusione, la tipologia dei pazienti, gli eventi e le complicanze correlate al loro uso.

Hanno partecipato all'indagine 17 Centri con 316 pazienti, per ogni paziente è stata compilata una scheda comprendente l'età anagrafica e dialitica, la nefropatia causale, i pregressi accessi vascolari, la data di posizionamento CVC, il modello, la chiusura e l'eventuale terapia anticoagulante o con ASA.

Inoltre per ogni paziente è stato osservato per un mese il funzionamento dei CVC in base al flusso (score 0 Qb normale, score 1 Qb normale ma occlusione parziale attacco, score 2 Qb ridotto, score 3 occlusione completa); i dati sono riferiti a 3996 sedute di cui sono inoltre riportati gli eventi ed il loro eventuale trattamento.

Il 36 % dei paz. non aveva mai eseguito nessuna FAV prima del posizionamento del CVC, il 51 % chiudevano il catetere con citrato, N° 80 paz. erano in terapia con TAO e 46 fin dal posizionamento iniziale, 110 paz. assumevano ASA e 20 LMVH e 99 nessuna terapia.

I pazienti in TAO avevano un'età dialitica significativamente più alta 101 ± 110 vs 55 ± 74 mesi ed anche una permanenza significativamente più lunga 31 ± 29 vs 18 ± 16 mesi, invece non è stata osservata nessuna correlazione fra le varie terapie e lo score del CVC.

Per quanto riguarda il funzionamento dei CVC in 3394 sedute si è osservato uno score 0 (160 paz.), score 1 in 305 sedute, score 2 in 284 sedute e score 3 in 11 sedute.

Sono stati riportati eventi in 397 sedute, in 299 si è dovuto precedere all'inversione dei CVC, il ricorso all'urokinasi è stato necessario in 144 sedute, in 46 è stato praticato antibiotico in infusione ed in 82 sedute è stato lasciato in situ. Nessuna correlazione è stata inoltre riscontrata fra il tipo di chiusura e l'età dialitica, anagrafica e gli eventi.

L'indagine ci ha consentito di valutare i vari risvolti clinici legati all'uso dei CVC, fornendo molti spunti di discussione che rappresentano un'ottima base per futuri approfondimenti.

Finito di stampare nel mese di Novembre 2008

Realizzazione generale: **OMNIA** Meeting & Congressi Srl - Roma

Fotocomposizione: Romano Bottini - Roma

Stampa: Tipolitografia Renzo Palozzi - Marino (Roma)